



CONTROVERSES ET ACTUALITÉS EN CHIRURGIE VASCULAIRE  
**CONTROVERSIES & UPDATES  
IN VASCULAR SURGERY**

**JANUARY 25-27 2018**

MARRIOTT RIVE GAUCHE & CONFERENCE CENTER

PARIS, FRANCE

[WWW.CACVS.ORG](http://WWW.CACVS.ORG)



*« Maintenant, la fermeture est claire »  
Les Forces en présence*

Raphaël COSCAS

Service de chirurgie vasculaire, Université Paris-Saclay  
Hôpital Ambroise Paré, AP-HP, Boulogne-Billancourt



## Disclosure

Speaker name:

Raphaël COSCAS

- I have the following potential conflicts of interest to report:
- Consulting: Terumo, Medtronic, Spectranetics
- Employment in industry
- Shareholder in a healthcare company
- Owner of a healthcare company
- Other(s)
- I do not have any potential conflict of interest



# Après une bonne ponction, quelle technique de fermeture ?

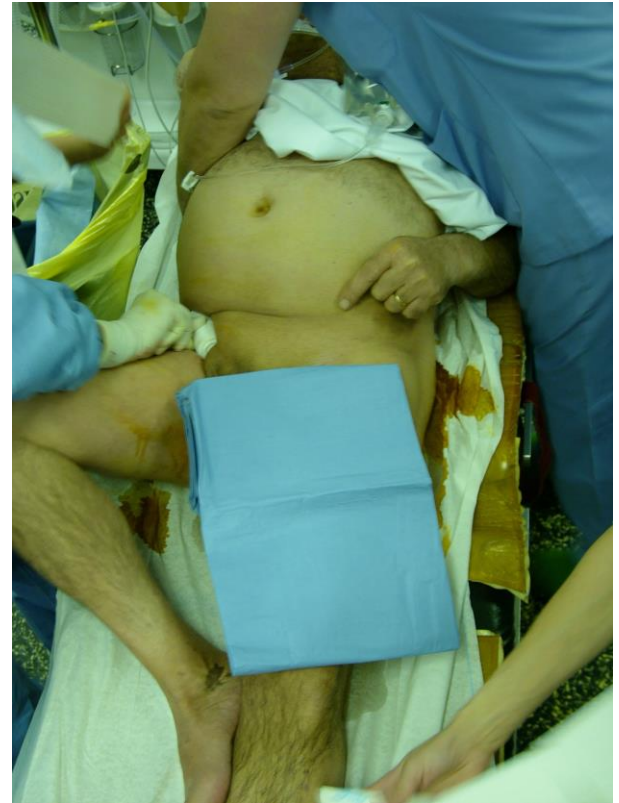Compression externe (CE)

Système de fermeture percutanée (SFP)

Suture chirurgicale

# Compression externe (CE)

- Jusqu'à 10 F
- Pénibilité / Difficultés
- 10 – 30 min → occupation salle
- Pansement compressif



*Mais ambulatoire possible (jusqu'à 8 F)*

# Compression externe (CE)

Hématome	6,1 %
Conversion chirurgicale	0,7 %
Ischémie distale	0,6 %
Pseudoanévrisme	0,5 %
Autres	0,3 %
TOTAL	8,2 %

# Systemes de Fermeture

- Indication
  - Ponction FC
  - Pas de calcifications
  - Diamètre > 5 mm
- Technique
  - Systeme de reflux
  - Blocage dans la paroi
  - Déploiement
- Coût
  - 100 – 110 €

## Résultats

> 90 % succès technique

< 5 % complications

# Positionner les SFP les uns par rapport aux autres

Antérograde

Taille de l'orifice fermé

Taille de l'orifice créé

Matériel intra-artériel

Re-ponction précoce

Courbe d'apprentissage

Capacités de rescue

# Basés sur des concepts différents

Plug



Fémoseal  
Angio-seal  
Exoseal  
MynxGrip

Clip



Starclose

Suture

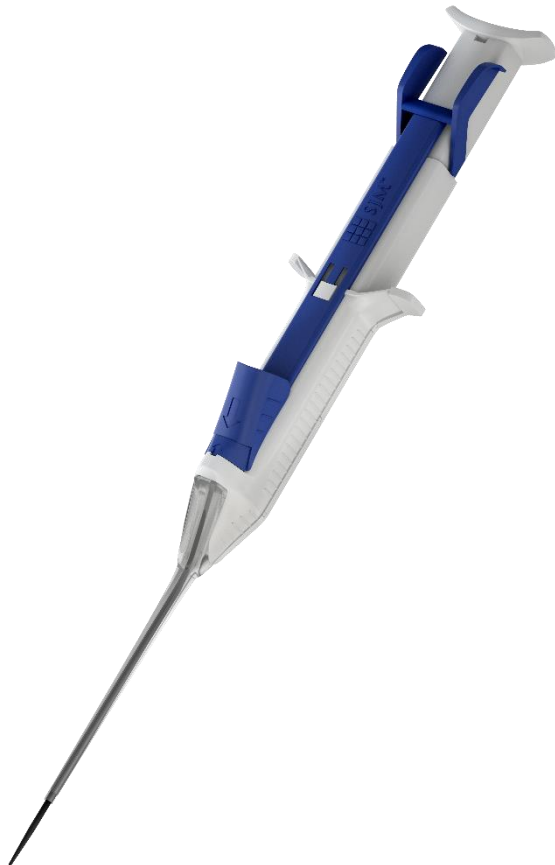

Proglide

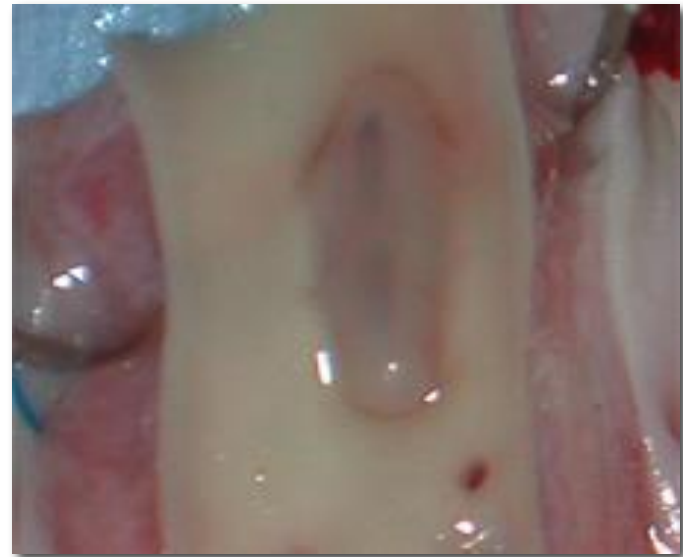


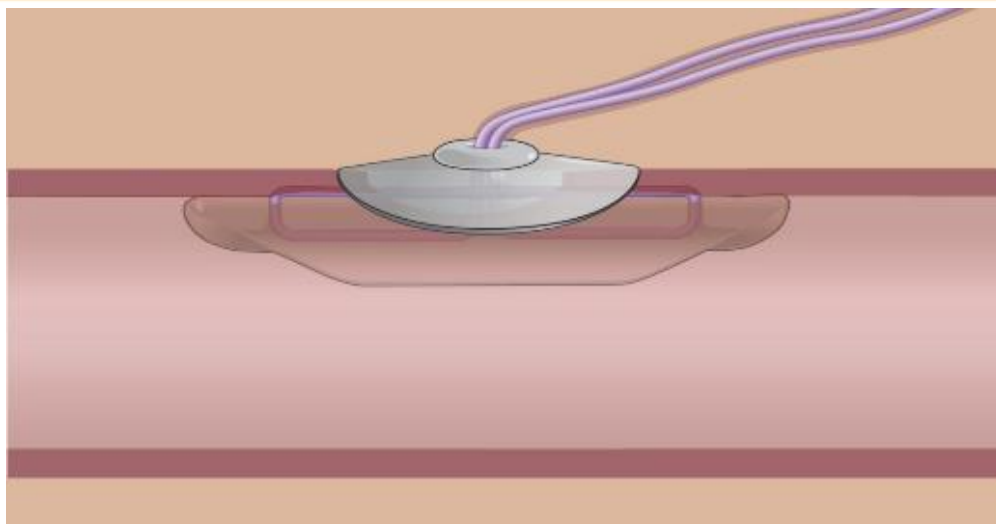
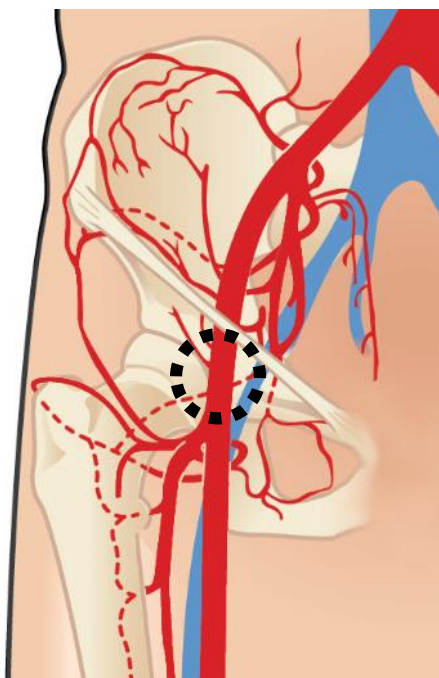


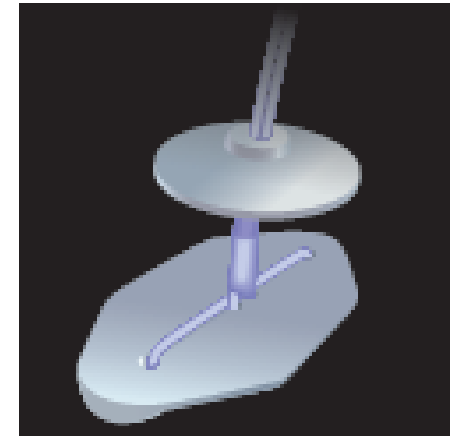

# FemoSeal™



 **TERUMO** INTERVENTIONAL  
SYSTEMS








- **Copolymère: Glycolide - Triméthylène carbonate – Caprolactone**
- **Complètement résorbable (60 à 90 jours)**
  - Nouvelle ponction 1 cm + loin si < 90 jours
- **Jusqu'à 7 Fr**

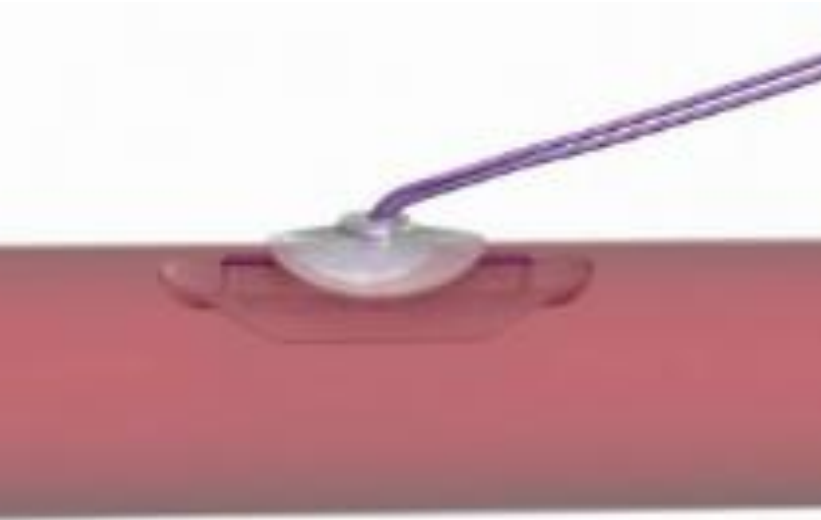
1 - Etre dans l'artère



2 - Positionner le disque interne




3 - Finaliser le scellement  
en positionnant le disque externe lié au  
disque interne par la suture



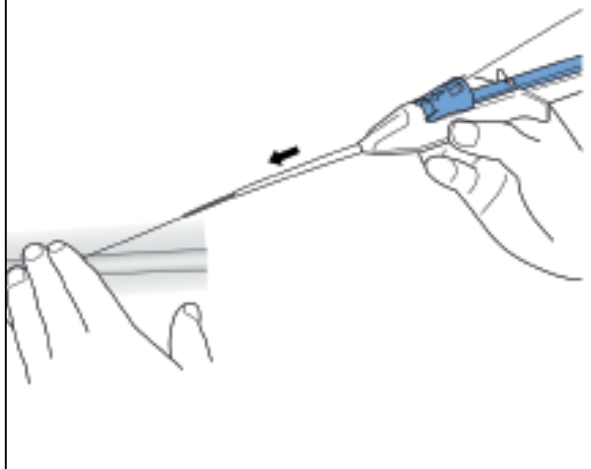
CONTROVERSES ET ACTUALITÉS EN CHIRURGIE VASCULAIRE  
CONTROVERSIES & UPDATES  
IN VASCULAR SURGERY

JANUARY 25-27 2018  
MARRIOTT RIVE GAUCHE & CONFERENCE CENTER  
PARIS, FRANCE [WWW.CACYS.ORG](http://WWW.CACYS.ORG)

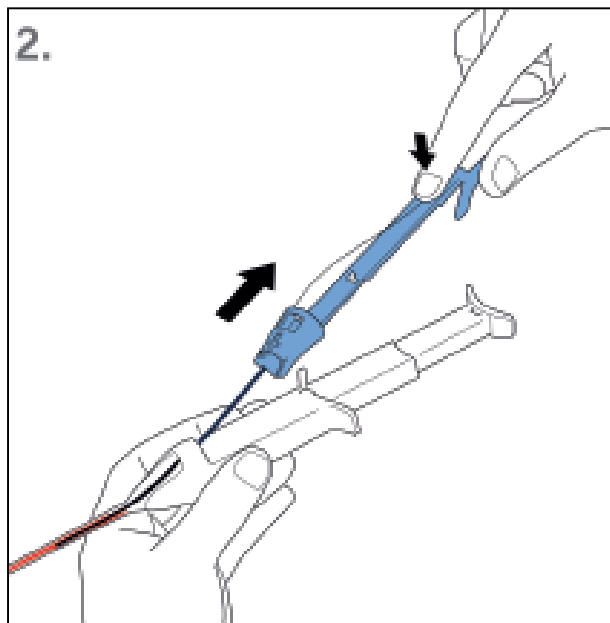




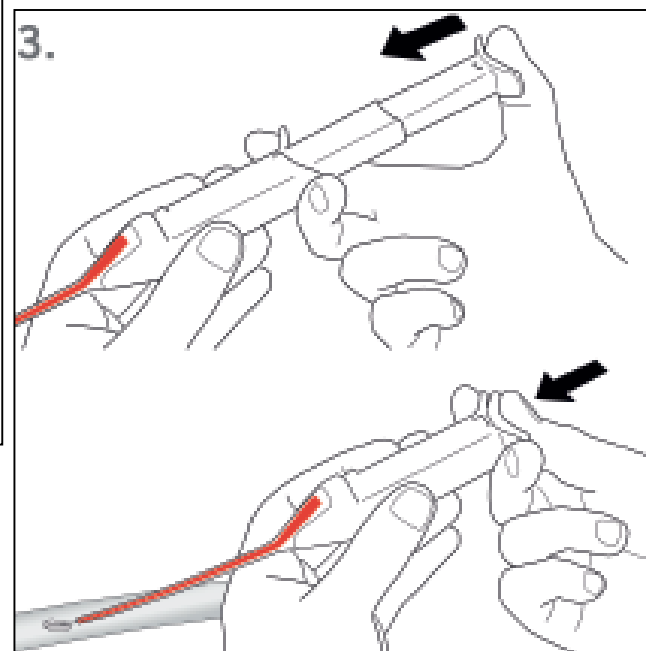
1.

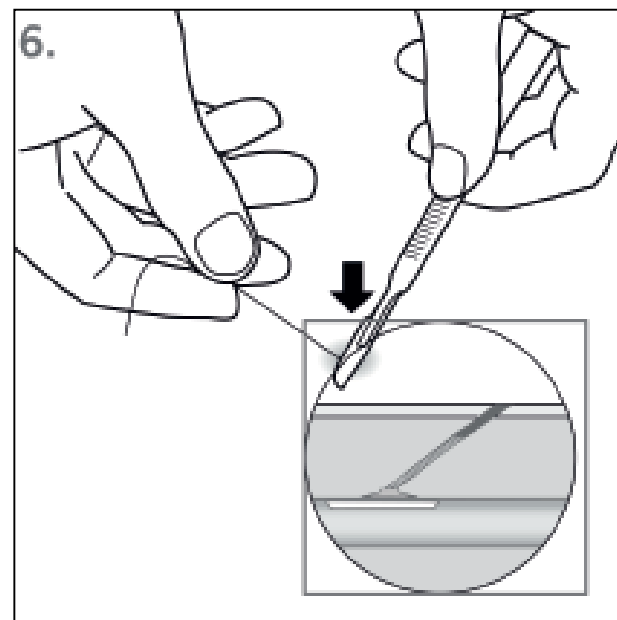
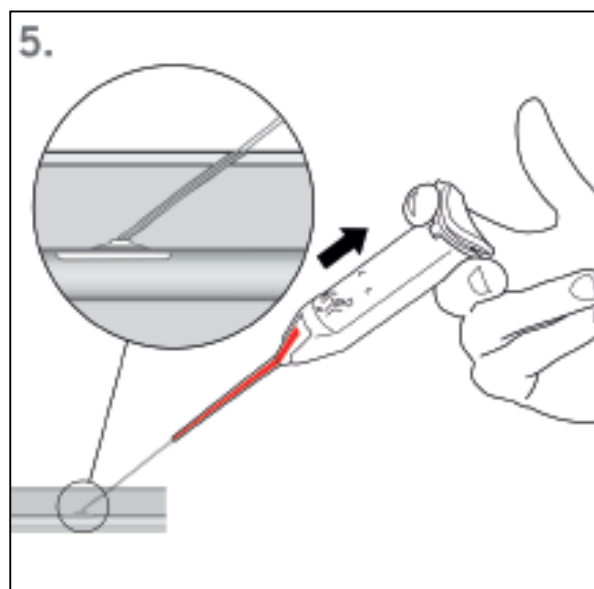
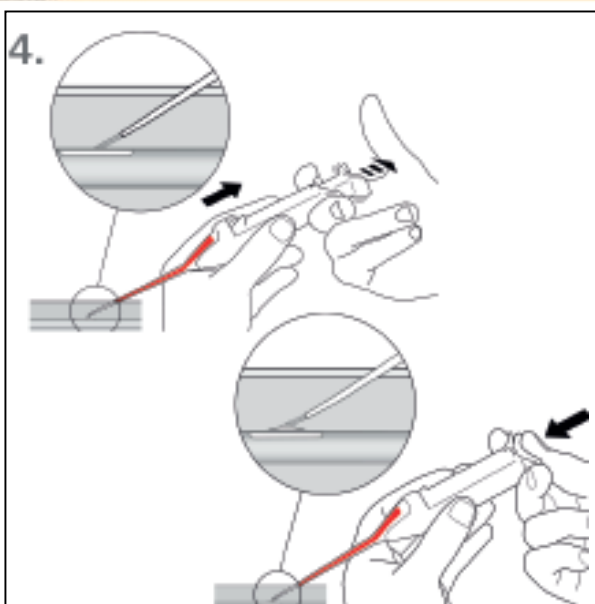


2.



3.





**Inconvénients du Femoseal:  
Orifice créé de 8 Fr**

**Avantages du Femoseal:  
Pas opérateur dépendant  
Pas de learning curve**

# Angio-Seal™

**Angio-Seal  
STS Plus**



**Angio-Seal VIP**  
74% du CA  
Angio-Seal™



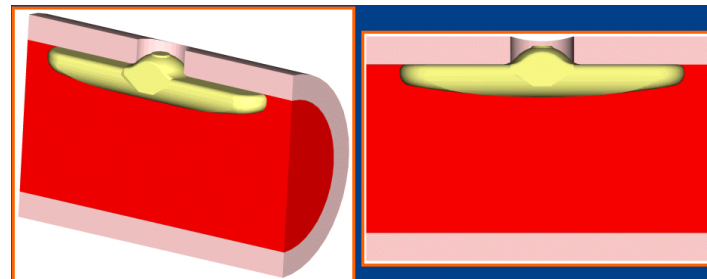

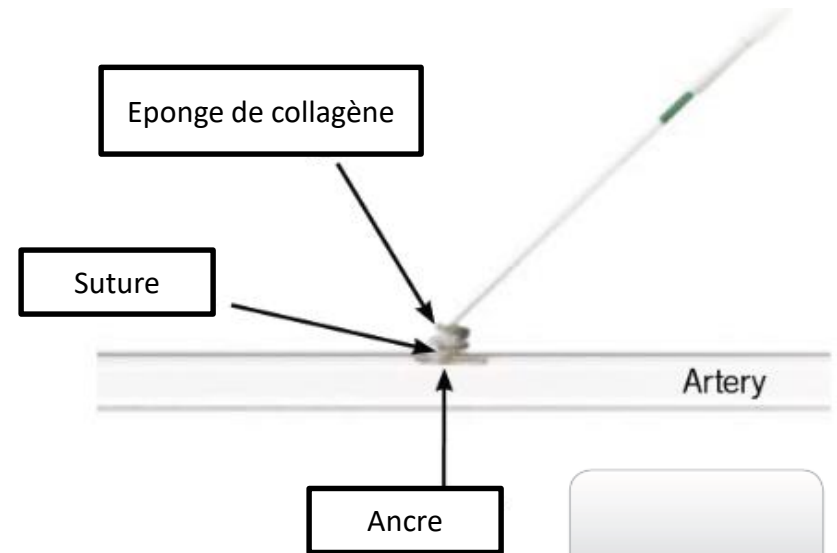
**Angio-Seal Evolution**  
Le plus récent





# Angio-Seal™

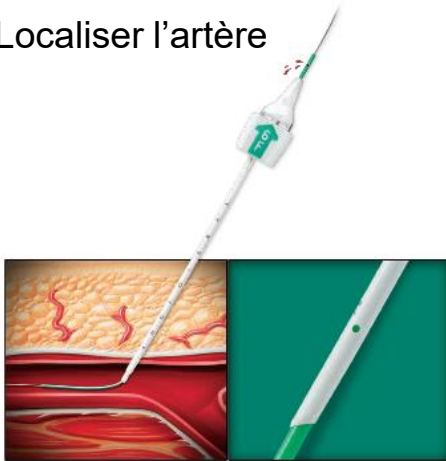- Ancre interne + Eponge de Collagène externe + Suture
- Résorption 90 jours
  - Nouvelle ponction 1 cm + loin si < 90 jours
- 6 Fr et 8 Fr



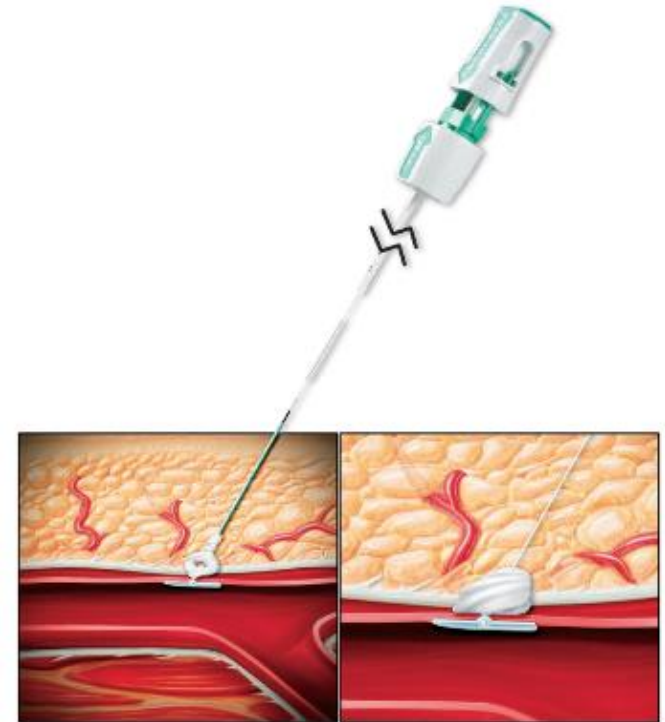
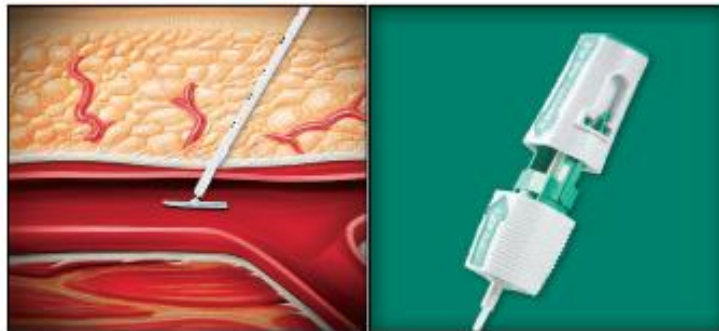


# Angio-Seal<sup>TM</sup> VIP<sub>TM</sub> : Etapes de Mise en place

Localiser l'artère



Libérer l'Ancre



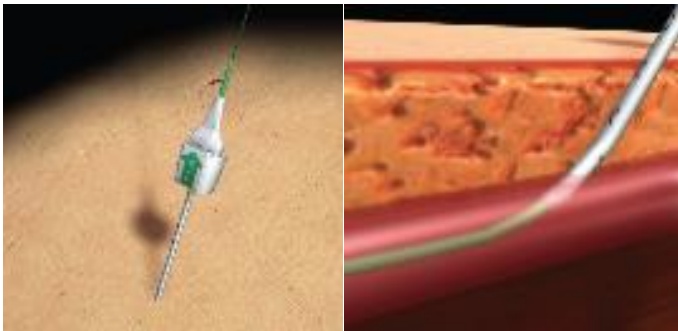
CONTROVERSES ET ACTUALITÉS EN CHIRURGIE VASCULAIRE  
CONTROVERSIES & UPDATES  
IN VASCULAR SURGERY

JANUARY 25-27 2018  
MARRIOTT RIVE GAUCHE & CONFERENCE CENTER  
PARIS, FRANCE [WWW.CACYS.ORG](http://WWW.CACYS.ORG)

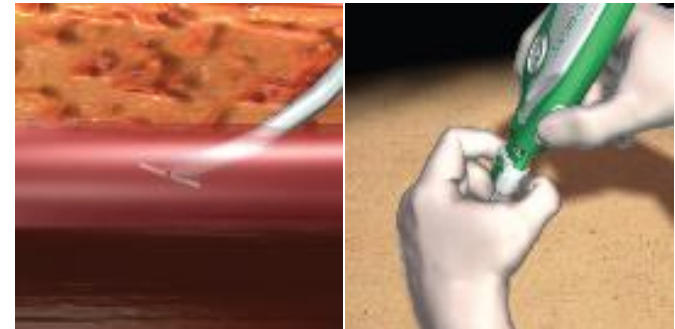


# Angio-Seal<sup>™</sup> Evolution<sup>™</sup> : Etapes de mise en place

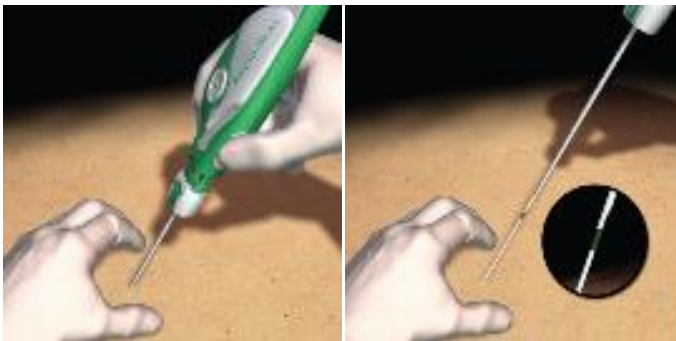Localiser l'artère



Libérer l'Ancre



Realiser le scellement



Retirer le fil de suture





CONTROVERSES ET ACTUALITÉS EN CHIRURGIE VASCULAIRE  
CONTROVERSIES & UPDATES  
IN VASCULAR SURGERY

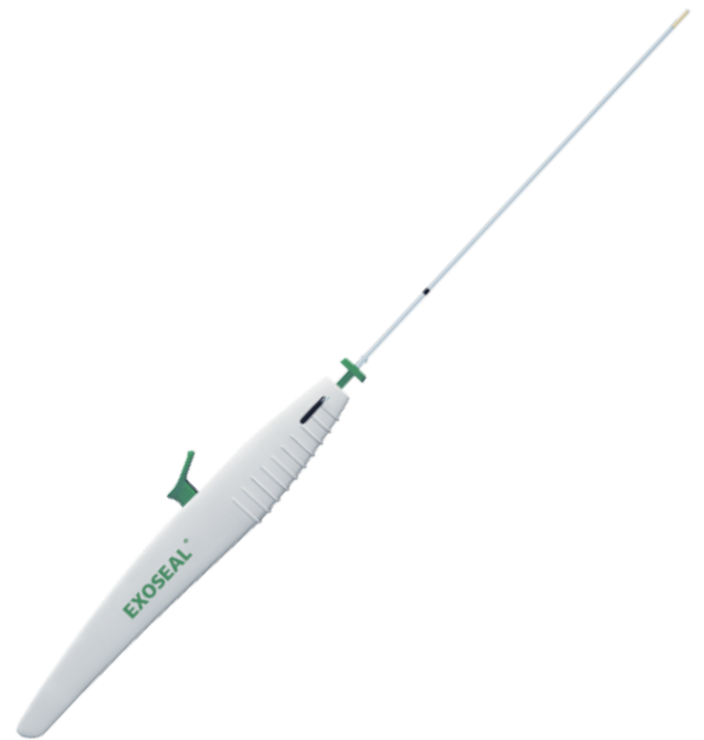JANUARY 25-27 2018

MARRIOTT RIVE GAUCHE & CONFERENCE CENTER



# Exoseal


- Plug Exovasculaire
- Acide polyglycolique
- 5,6,7 F
- Résorption 90 jours
- Re-ponction rapide



CONTROVERSES ET ACTUALITÉS EN CHIRURGIE VASCULAIRE  
CONTROVERSIES & UPDATES  
IN VASCULAR SURGERY

JANUARY 25-27 2018  
MARRIOTT RIVE GAUCHE & CONFERENCE CENTER  
PARIS, FRANCE

[WWW.CACYS.ORG](http://WWW.CACYS.ORG)

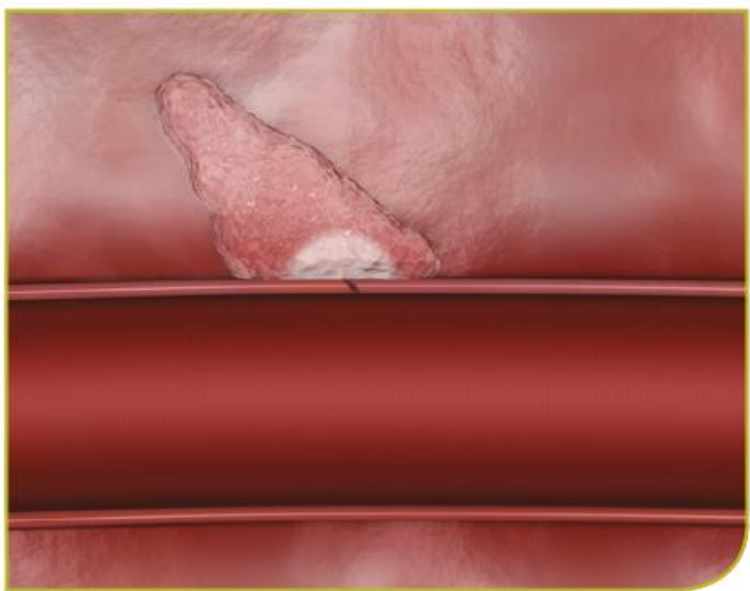
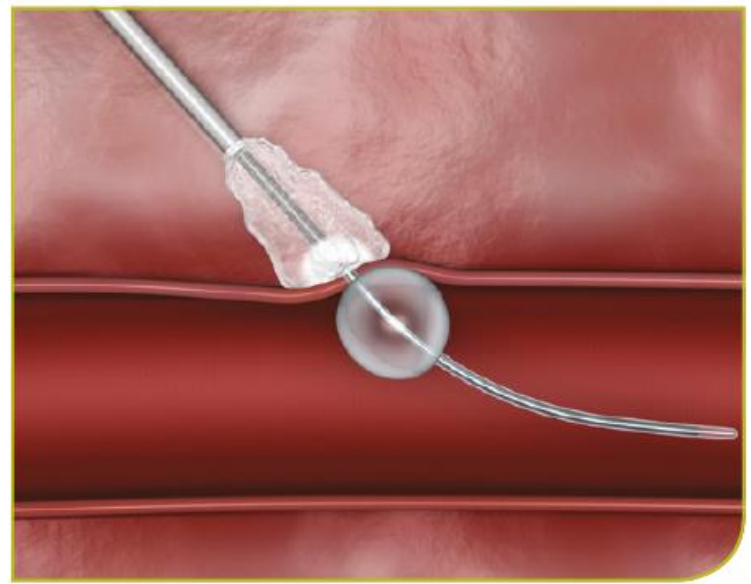
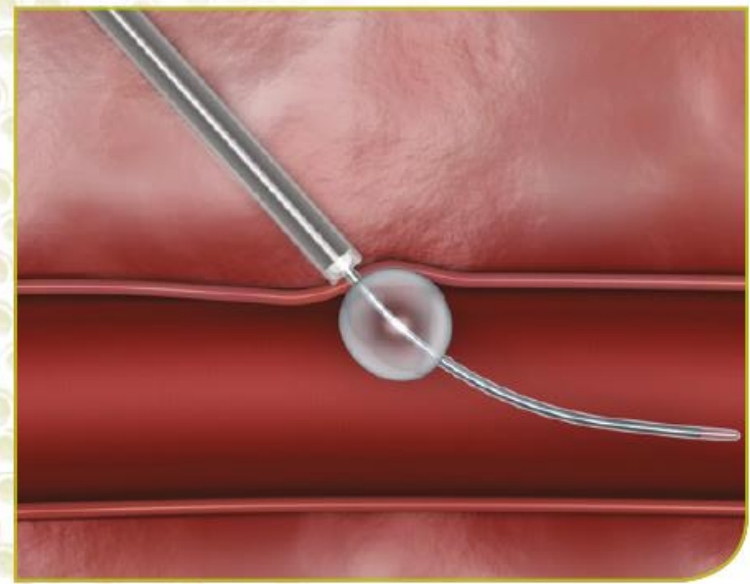


# MynxGrip

- Plug Exovasculaire
- Fixé par ballon endoluminal
- Polyéthylène Glycol
- 5,6,7 F
- Résorption 30 jours
- Re-ponction rapide

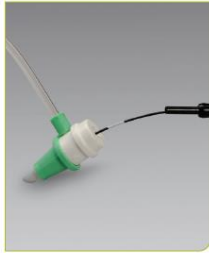





## ... ETAPE 1 : OBTENIR UNE HÉMOSTASE TEMPORAIRE

### INSÉRER LE DISPOSITIF



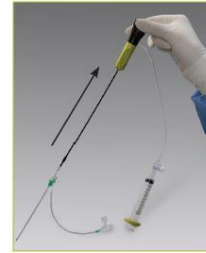Insérer le dispositif MYNXGRIP® dans l'introducteur de la procédure jusqu'au marqueur blanc

### GONFLER LE BALLON



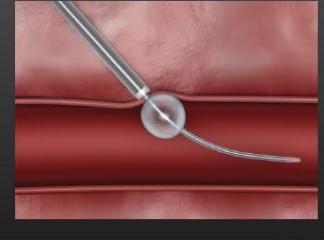
Gonfler le ballon jusqu'à ce que le repère noir de l'indicateur de gonflage soit entièrement visible et fermer le robinet d'arrêt

### TIRER DOUCEMENT EN 2 TEMPS



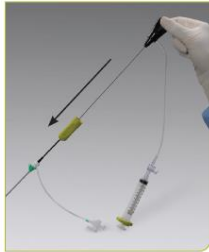- Saisir la poignée noire et retirer le cathéter jusqu'à ce que le ballon bute contre l'extrémité distale de l'introducteur (premier point de résistance)
- Continuer à tirer jusqu'à ce que le ballon soit en contact avec le site d'artériotomie (deuxième point de résistance)
- Tout en maintenant une tension suffisante sur la poignée du dispositif, ouvrir le robinet de l'introducteur

### RESULTAT POSITION CONFIRMÉE AU SITE D'ARTÉRIOTOMIE



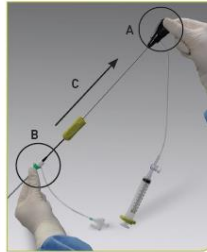
## ... ETAPE 2 : DÉPLOYER LE PRODUIT DE SCELLEMENT

### AVANCER LE PRODUIT DE SCELLEMENT



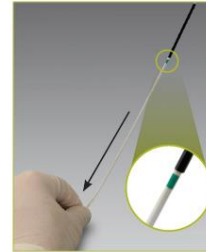
Avec le robinet ouvert, détacher la navette et avancer jusqu'à ce qu'une résistance soit ressentie

### LIBÉRER LE PRODUIT DE SCELLEMENT



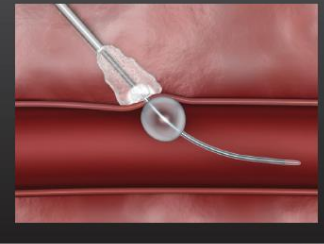
- A. Alléger la tension sur la poignée noire
- B. Saisir l'introducteur et le retirer du tractus tissulaire
- C. Continuer à rétracter jusqu'à ce que la navette se verrouille sur la poignée noire

### AVANCER AU DELÀ DE L'UNIQUE INDICATEUR VERT



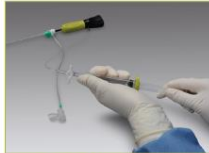- Assurez-vous qu'une tension suffisante est utilisée sur la poignée noire pour maintenir le ballon contre l'artériotomie
- Saisir immédiatement le tube d'avancement au plus près de la peau et avancer doucement jusqu'à ce que l'unique marqueur soit entièrement visible
- Maintenir la position pendant 30 secondes
- Poser le dispositif pendant 90 secondes maximum

### RESULTAT PRODUIT DE SCELLEMENT EN PLACE



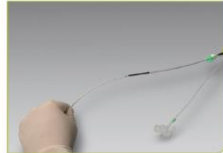## ... ETAPE 3 : RETIRER LE DISPOSITIF

### VERROUILLER, STABILISER, DÉGONFLER



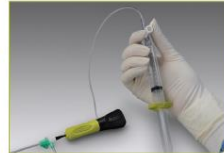#### VERROUILLER LA SERINGUE

- Verrouiller la seringue en position négative maximale



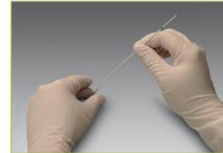#### STABILISER L'ARTÈRE

- Stabiliser en appliquant une légère pression du bout du doigt à proximité du site d'insertion
- Saisir légèrement le tube d'avancement sur la peau avec le pouce et l'index, réaligner avec le tractus tissulaire



#### DÉGONFLER LE BALLON

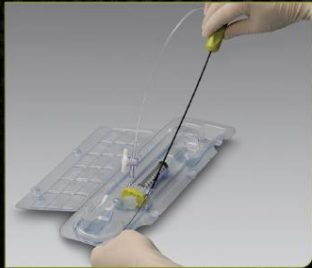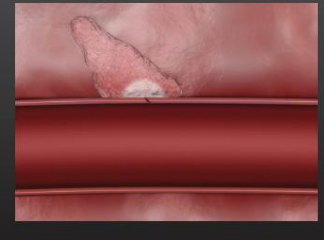
- Ouvrir le robinet pour dégonfler le ballon
- Pour assurer un dégonflage complet du ballonnet, attendre l'immobilisation des bulles d'air et du liquide dans la tubulure de gonflage



#### RETIRER LE CATHÉTER ET LE TUBE D'AVANCEMENT

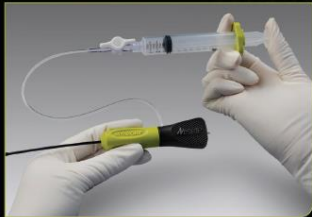- Retirer le cathéter par la lumière du tube d'avancement
- **REMARQUE:** Si une résistance inhabituelle est ressentie pendant le retrait du cathéter, tirer sur le tube d'avancement et le cathéter à ballonnet ensemble à travers le tractus tissulaire
- Retirer le tube d'avancement du tractus tissulaire

### RESULTAT FERMETURE EXTRAVASCULAIRE SÛRE



### RETIRER LE DISPOSITIF

- Tenir le dispositif MYNXGRIP® par la navette pour le retirer du plateau

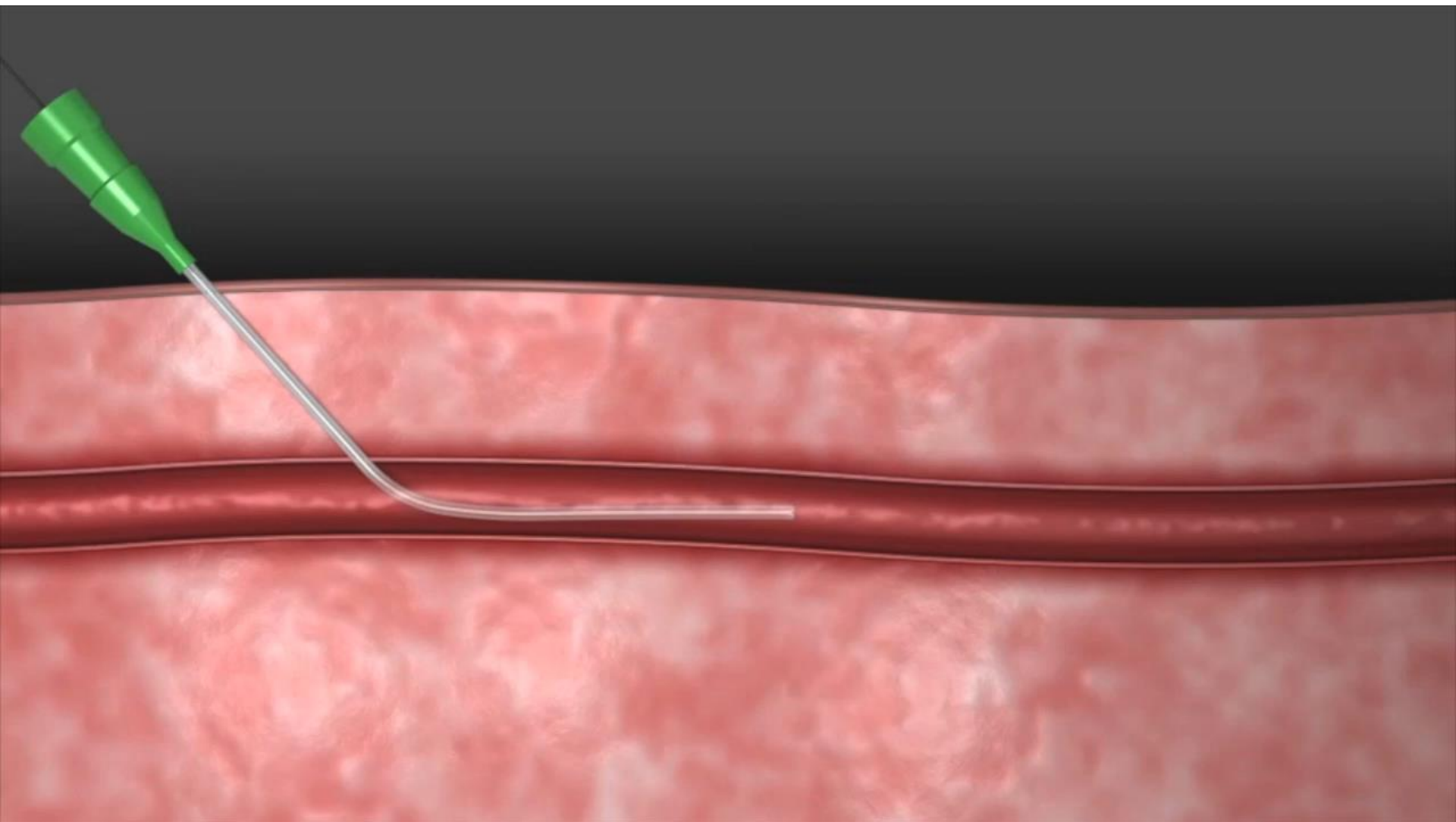


### PRÉPARER LE BALLON

- Remplir la seringue à verrouillage avec 2-3 ml de solution saline stérile
- Attacher la seringue au robinet et faire le vide
- Gonfler le ballon jusqu'à ce que le marqueur noir sur l'indicateur d'inflation soit entièrement visible
- Dégonfler le ballonnet et laisser la seringue au point mort
- Ne pas retirer le manchon du produit de scellement

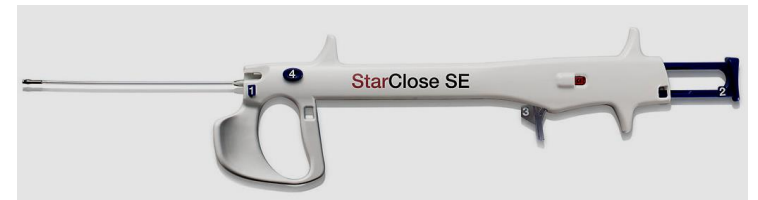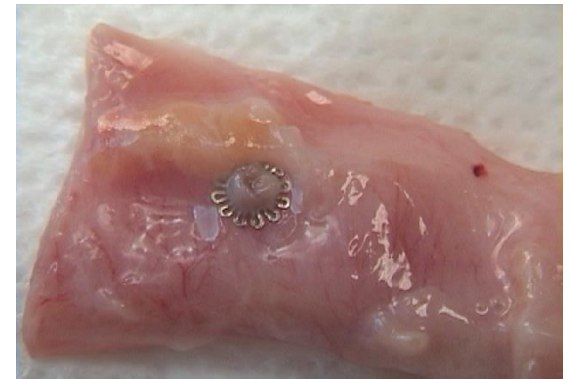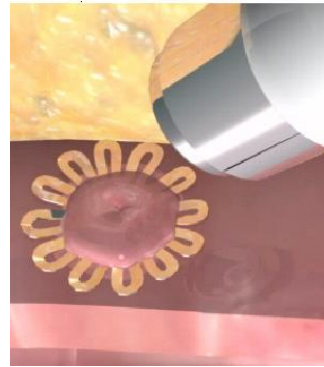
CONTROVERSES ET ACTUALITÉS EN CHIRURGIE VASCULAIRE  
CONTROVERSIES & UPDATES  
IN VASCULAR SURGERY

JANUARY 25-27 2018  
MARRIOTT RIVE GAUCHE & CONFERENCE CENTER  
PARIS, FRANCE [WWW.CACYS.ORG](http://WWW.CACYS.ORG)

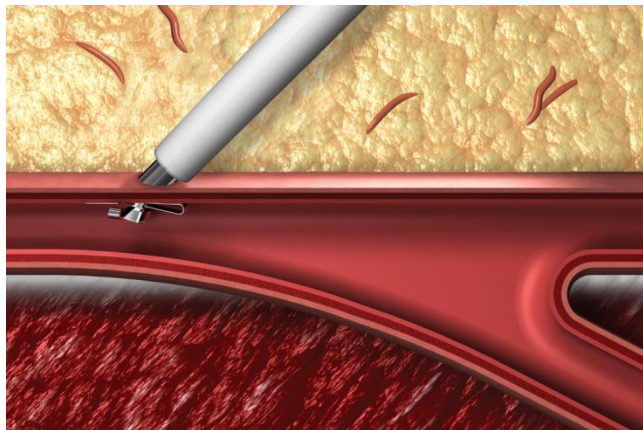


# Starclose

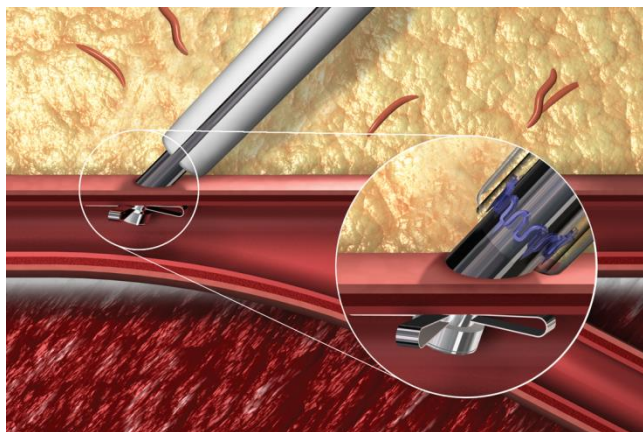
- Clip nitinol 360°
- 5-6 F
- Quatre clics
- Extravasculaire
- Re-ponction immédiate
- Courbe d'apprentissage




## 1. Localiser la lumière



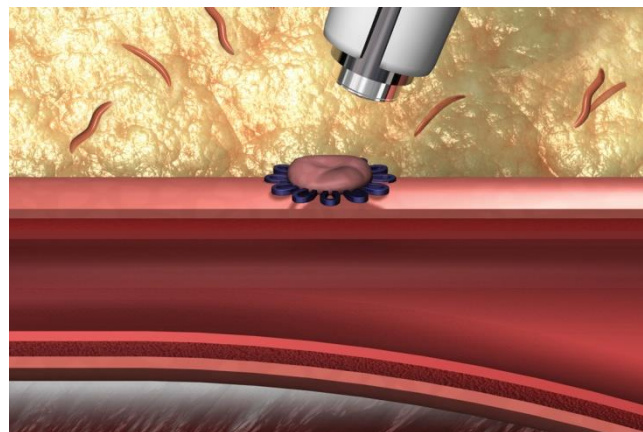
## 2. Gaine pelable

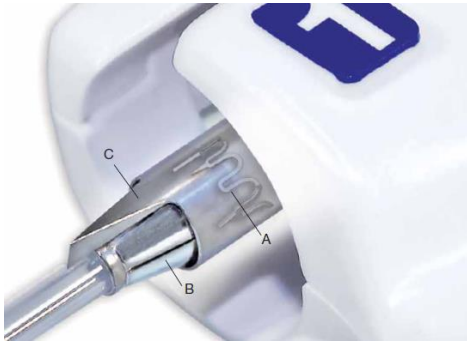

## 3. Déploiement du clip

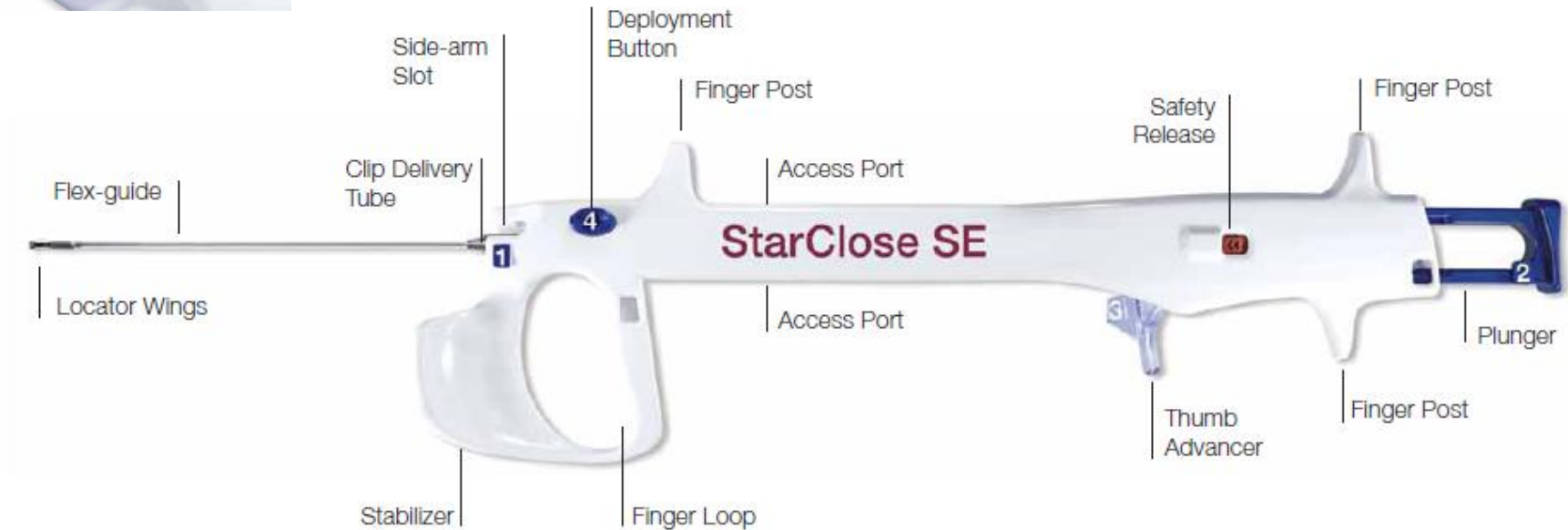


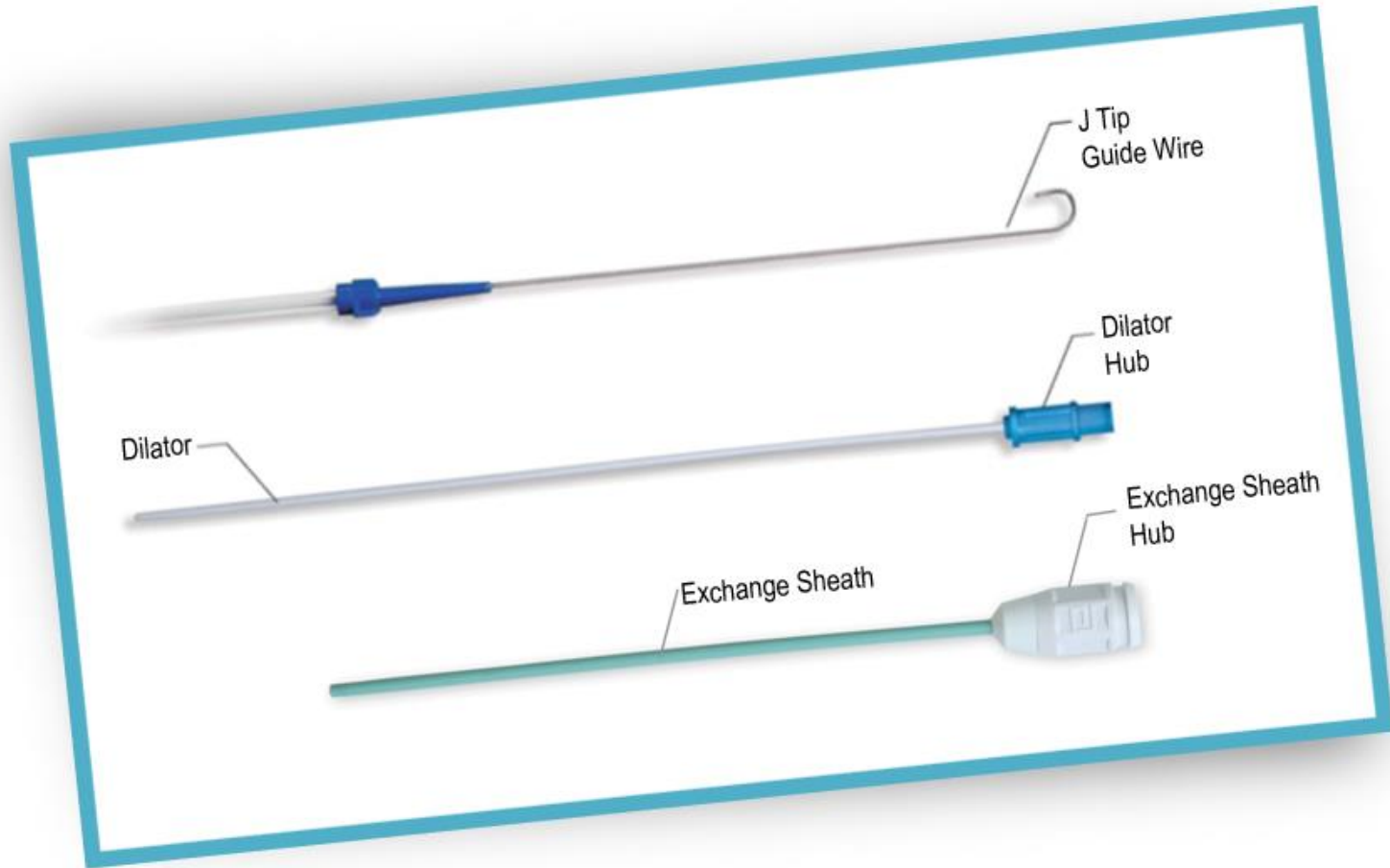
## 4. Retrait





- A. Clip
- B. Clip Delivery Tube
- C. Sheath Splitter





# Etape 1

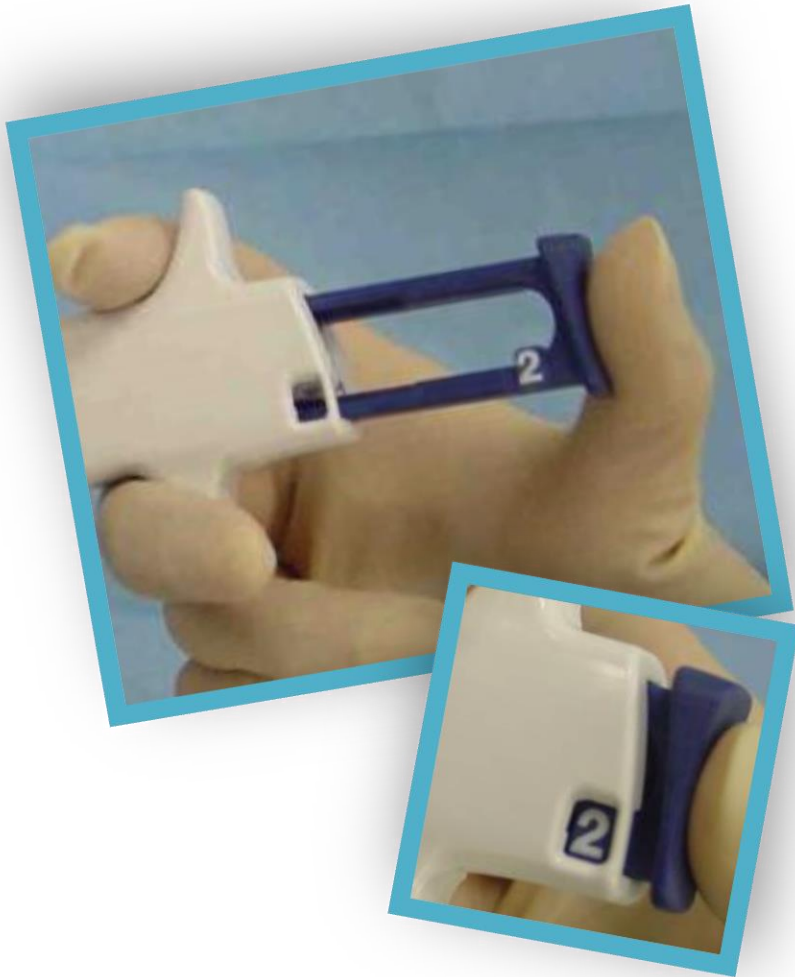


- Echange d'introducteur
- Connecter intro-système
- « Clic 1 »

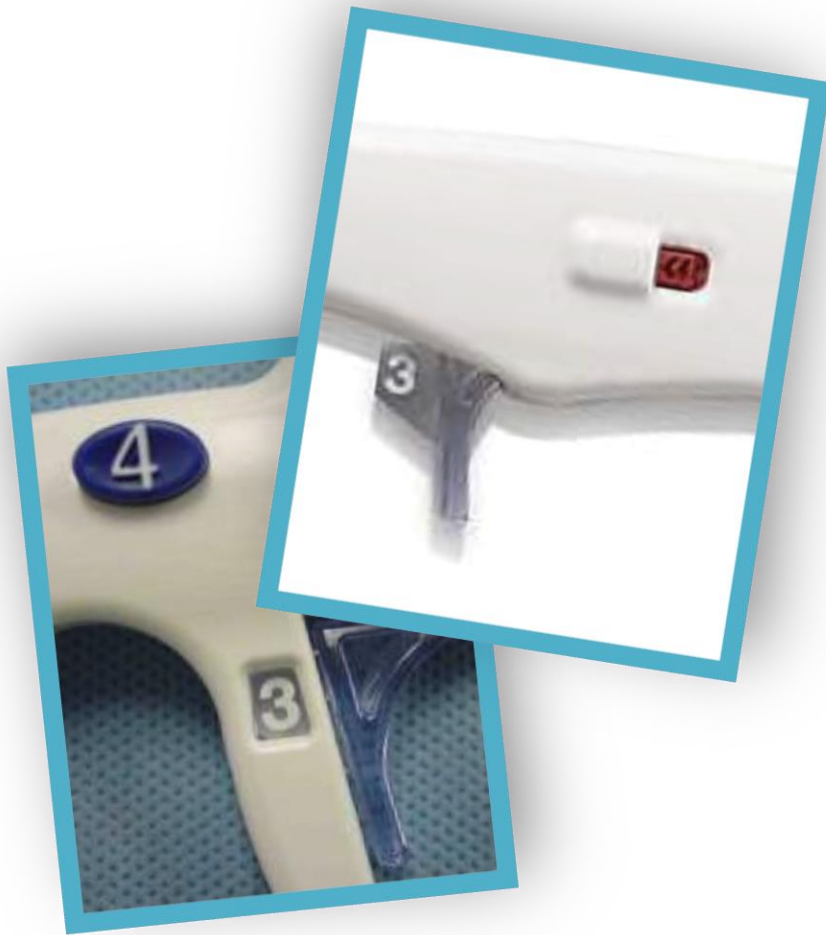

# Etape 2

- Déploiement de l'accroche endovasculaire
- Pelage partiel de la gaine
- "Clic 2"



# Etape 3



- Positionnement du clip
- Pelage complet de la gaine
- “Clic 3”

# Etape 4




- Déploiement du clip
- Rétraction de l'accroche interne
- "Clic 4"



CONTROVERSES ET ACTUALITÉS EN CHIRURGIE VASCULAIRE  
CONTROVERSIES & UPDATES  
IN VASCULAR SURGERY

**JANUARY 25-27 2018**  
MARRIOTT RIVE GAUCHE & CONFERENCE CENTER  
PARIS, FRANCE [WWW.CACYS.ORG](http://WWW.CACYS.ORG)





StarClose® SE

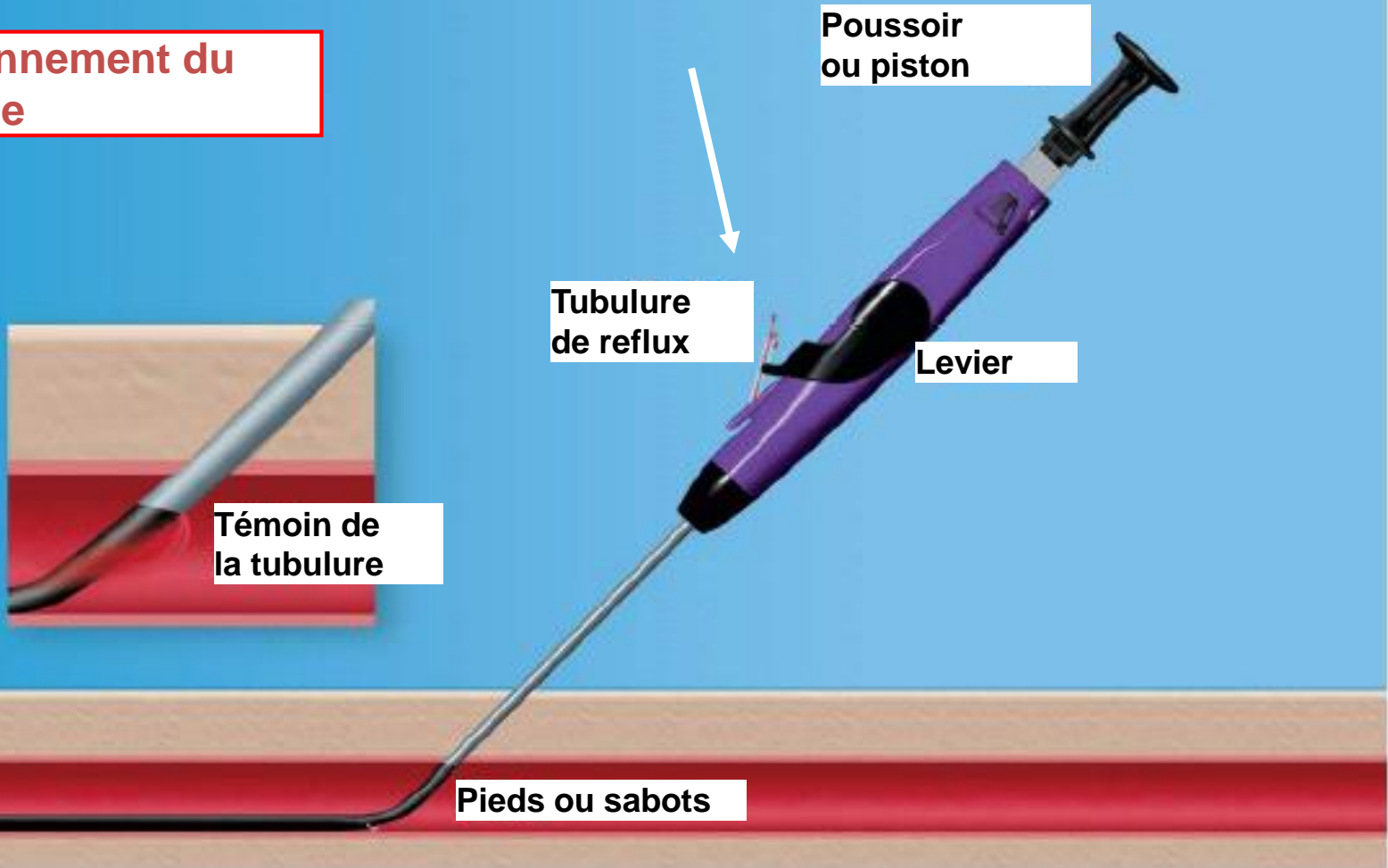
# Proglide

- Suture
- Re-ponction immédiate
- Ferme 8 F sur intro 6 F
- Courbe d'apprentissage
- Endoprothèses (préclosing)





**Positionnement du Système**





## Etape 1



Pieds

Brin de liaison

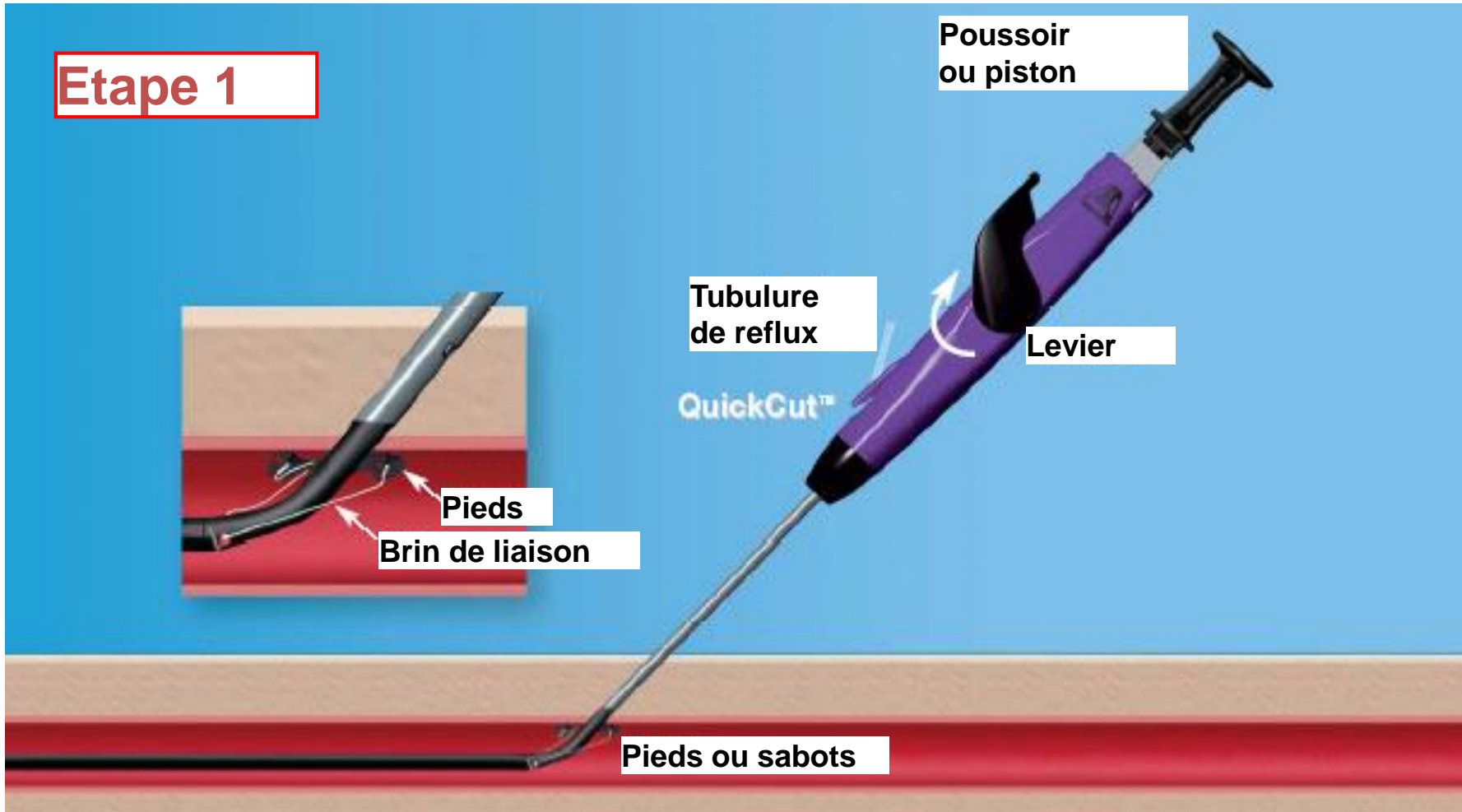
Poussoir  
ou piston

Tubulure  
de reflux

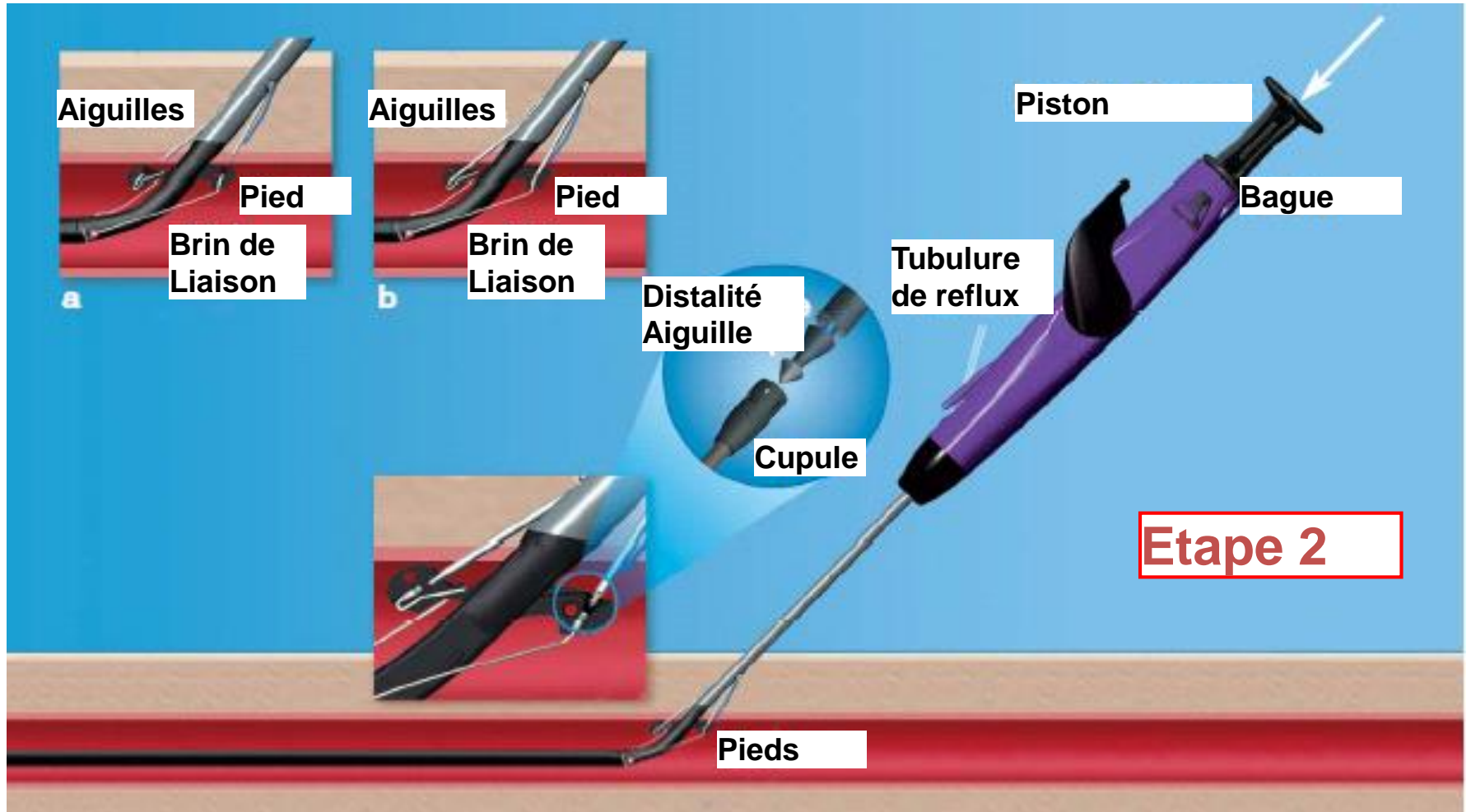
Levier

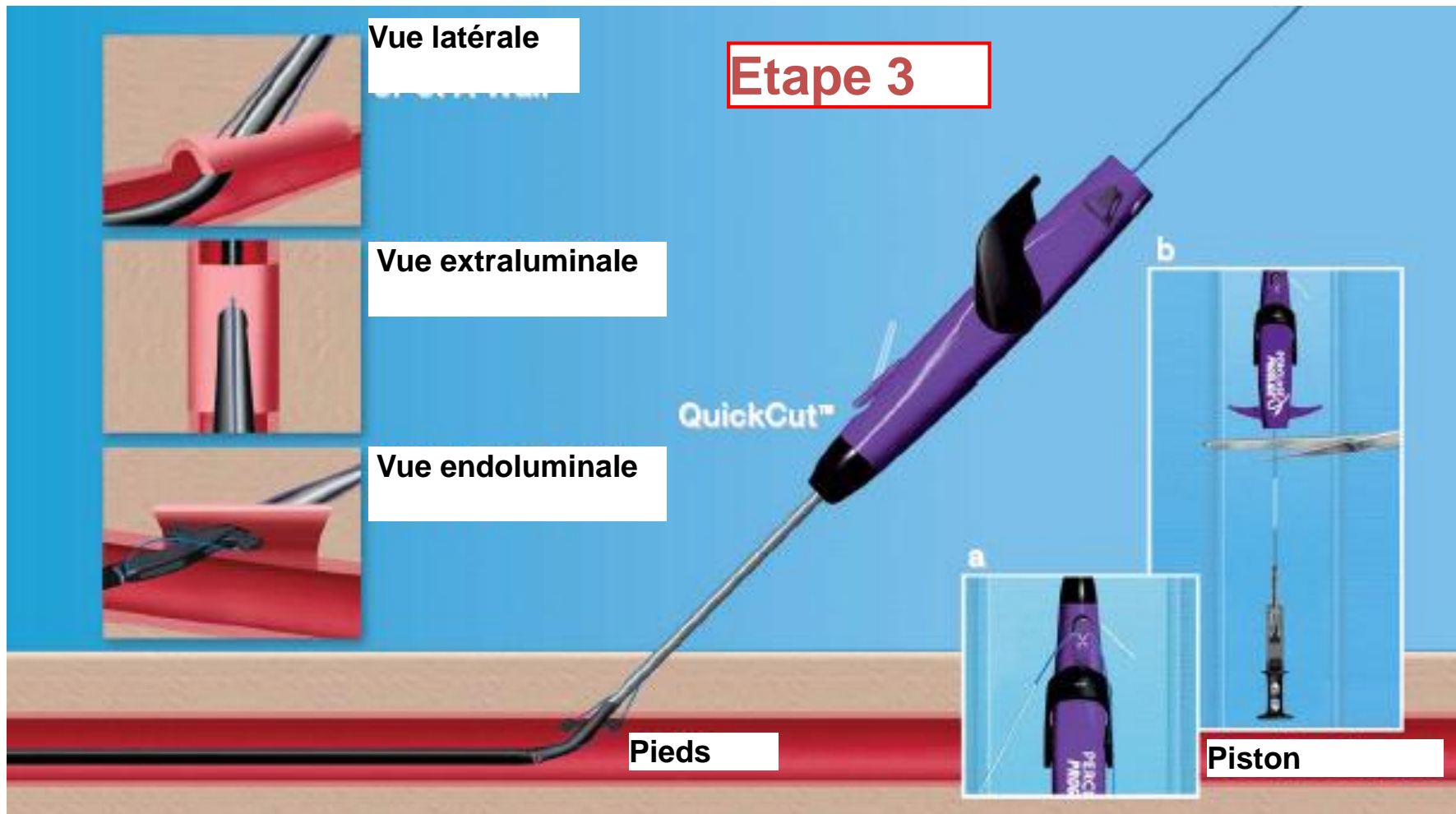
QuickCut™

Pieds ou sabots



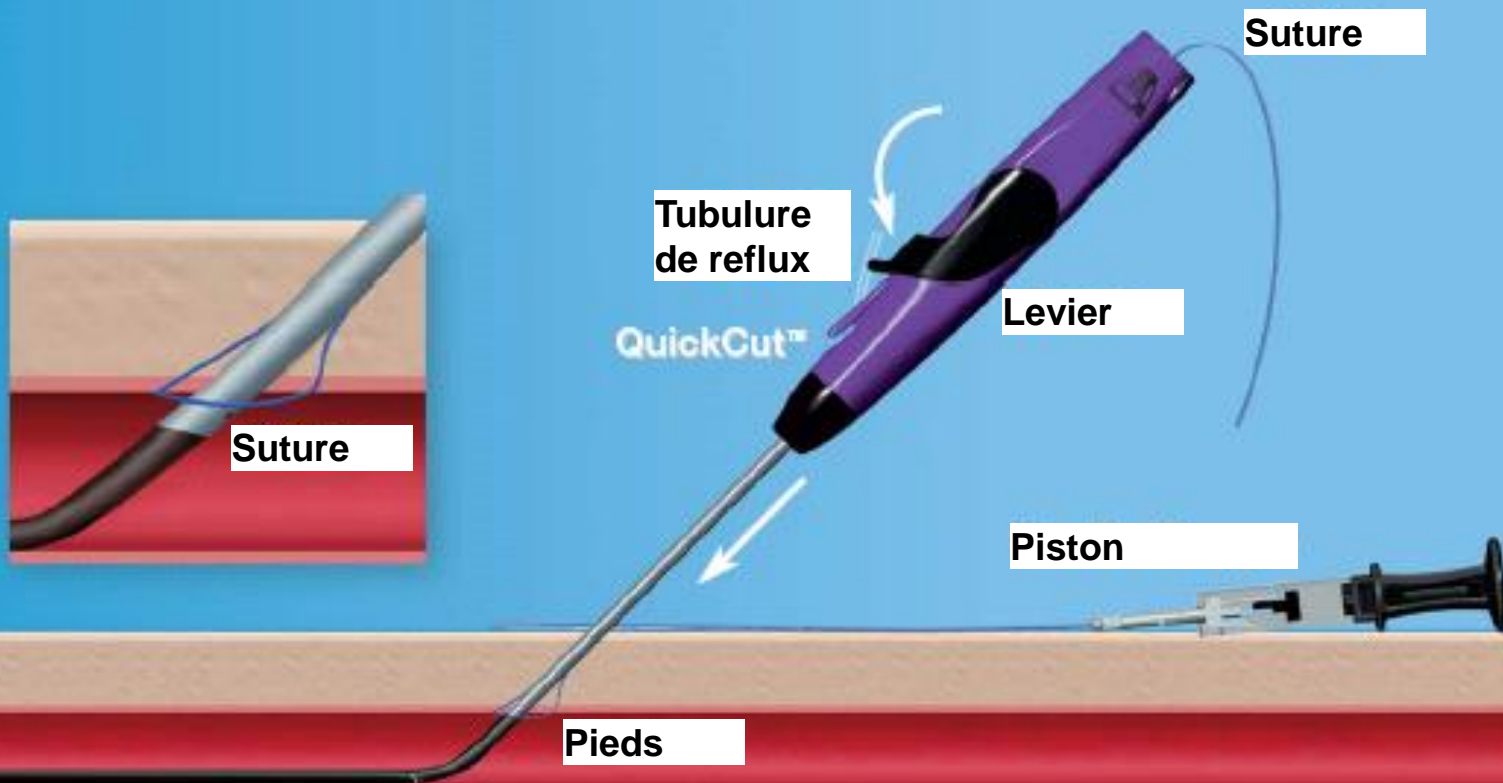


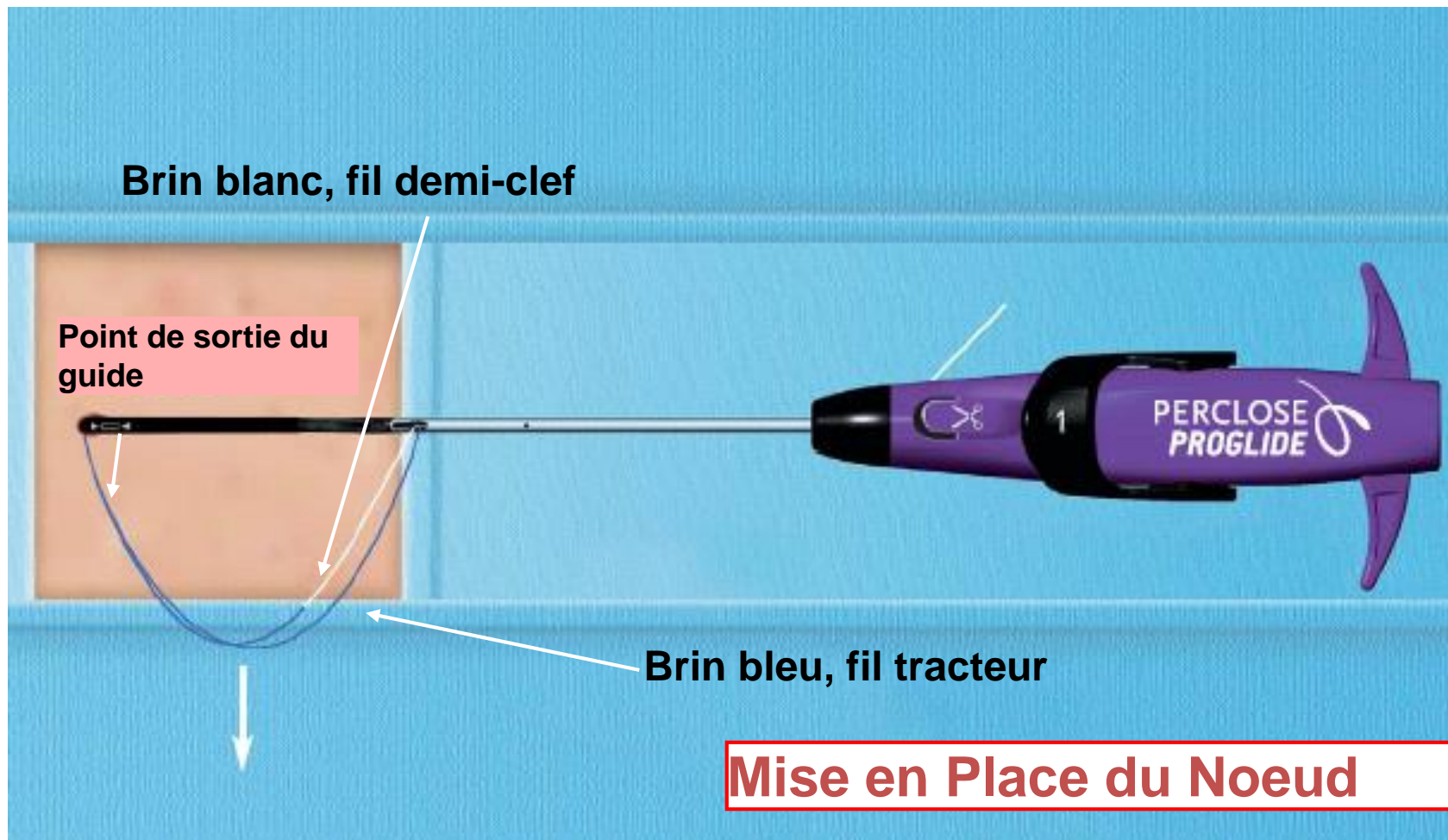


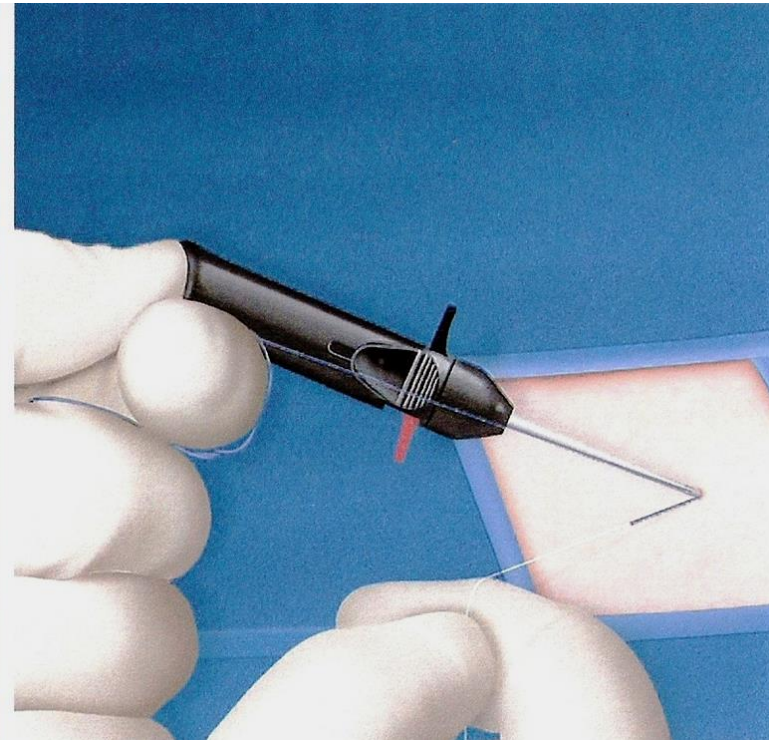
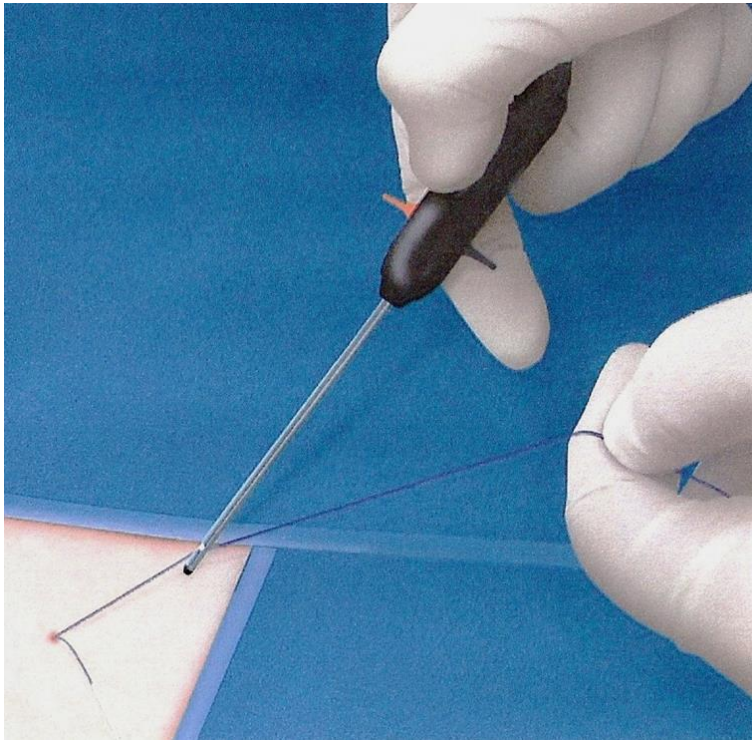




## Etape 4










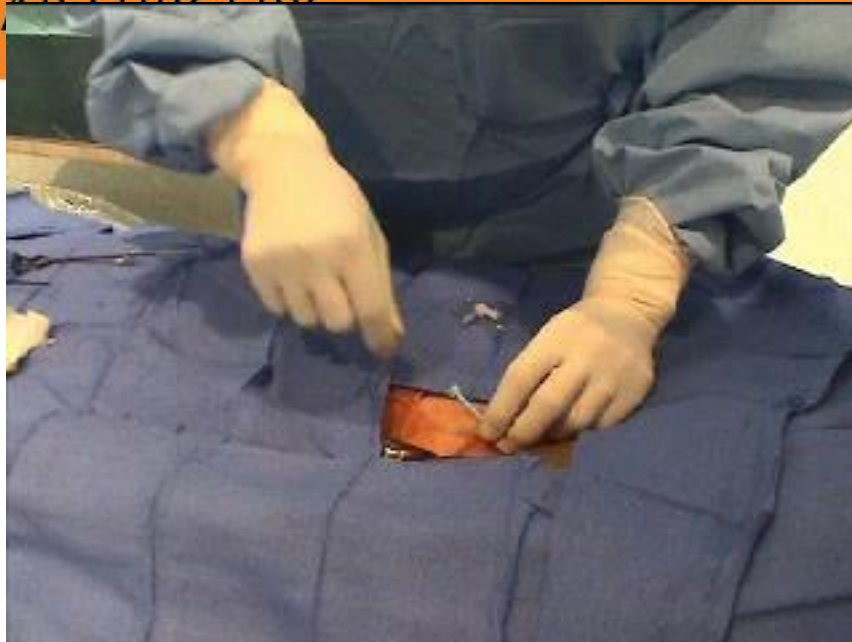
CO  
II

A  
V  
P



CONTROVERSES ET ACTUALITÉS EN CHIRURGIE VASCULAIRE  
CONTROVERSIES & UPDATES  
IN VASCULAR SURGERY

**JANUARY 25-27 2018**  
MARRIOTT RIVE GAUCHE & CONFERENCE CENTER  
PARIS, FRANCE [WWW.CACYS.ORG](http://WWW.CACYS.ORG)





	Type	Matériel intra-artériel	Orifice fermé	Off	Orifice créé	Antérograde	Re-ponction (j)
<b>Fémoseal</b>	Plug	+	7F	9F	8F	+	1cm 90j
<b>Angio-seal</b>	Plug	+	8F	10F	6F 8F	+	1cm 90j
<b>Exoseal</b>	Plug	-	7F	7F	6F	+	Qqs jours
<b>MynxGrip</b>	Plug	-	7F	7F	5F 6F	+	Qqs jours
<b>Starclose</b>	Agrafe	-	6F	6F	6F	+	0
<b>Proglide</b>	Suture	±	8F 21F si 2	10F	6F	-	0



# Conclusions

- Large choix de systèmes mais pas de supériorité sur la compression manuelle
- Avantages = Diminution du temps passé en salle opératoire + Déambulation précoce
- Maîtriser 2 concepts différents
- Discutés pour toute ponction 6 Fr ou +



Hôpitaux Universitaires  
**Paris Ile-de-France Ouest**

RAYMOND POINCARÉ • BERCK  
AMBROISE PARÉ • SAINTE PÉRINE

UNIVERSITÉ DE  
**VERSAILLES**  
ST-QUENTIN-EN-YVELINES

