

CH Aix-en-Provence

TV par macro-réentrée



Dr BOUET Jérôme



Patient de 70 ans

ATCD :

- 2011: Cardiopathie ischémique (FEVG 45%)
 - ACT 1ere Mg (stent nu), ACT IVA ostiale (Stent nu)
- FA

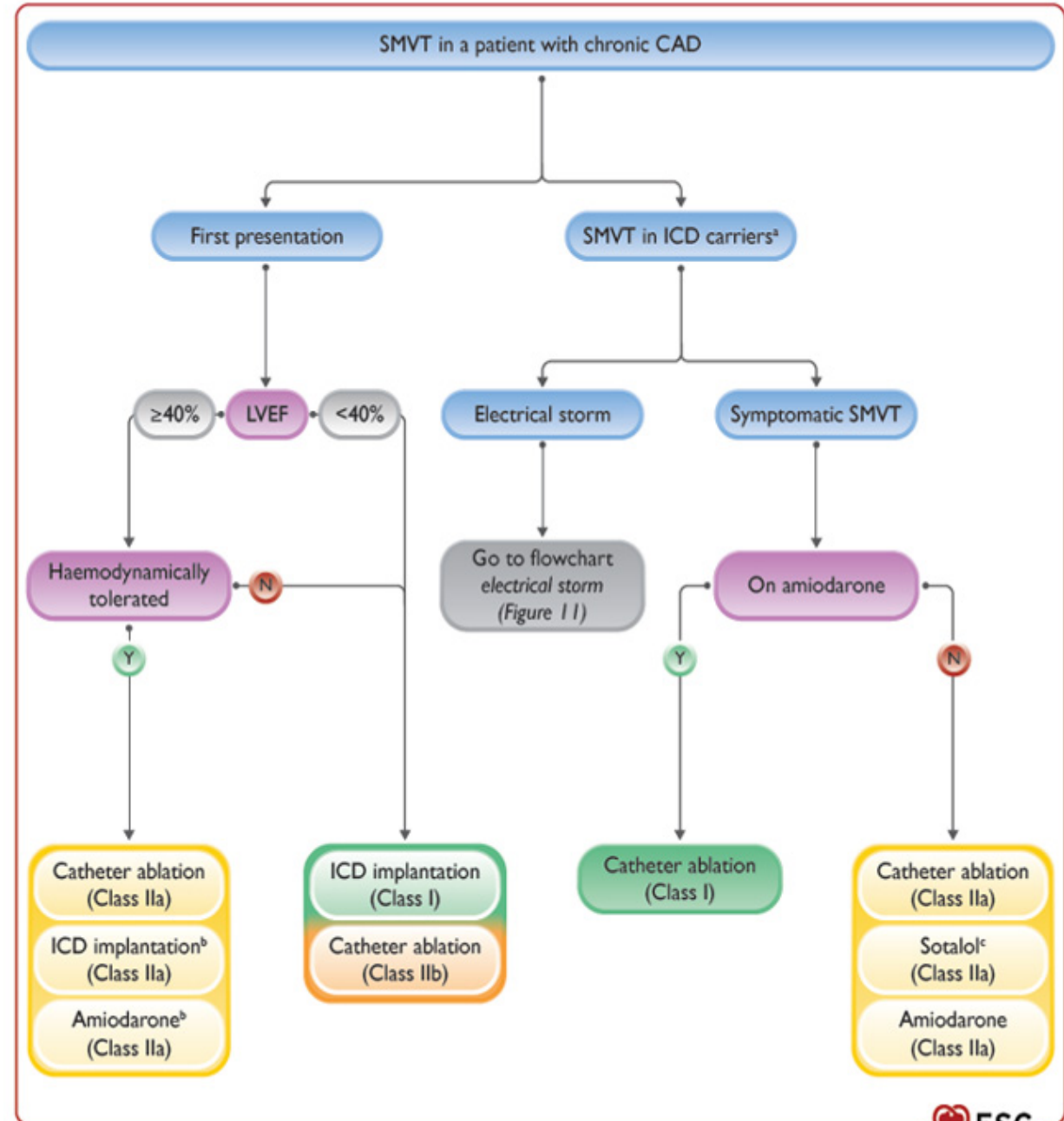


Ttt :

- Xarelto 20 mg
Kardegic 75 mg
Tahor
Coveram 10 mg
Temerit 5 mg

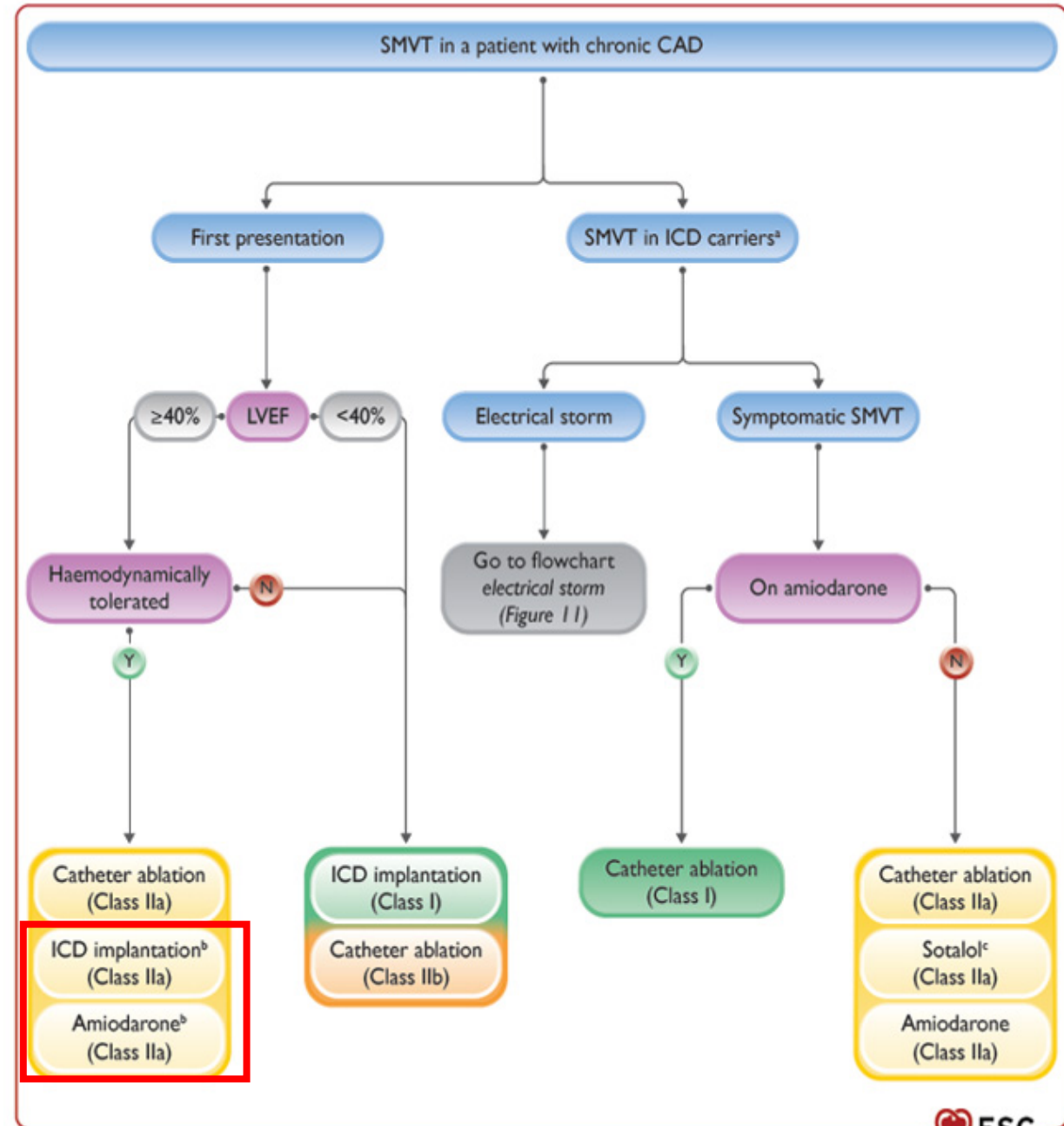
Admission en juillet 2020 :

- TV incessantes réduites par CEEs
- Coro : stent actif sur Mg1
- Implantation d'un DAI x 2 en prévention IIr



Admission en juillet 2020 :

- TV incessantes réduites par CEEs
- Coro : stent actif sur Mg1
- Implantation d'un DAI x 2 en prevention IIr



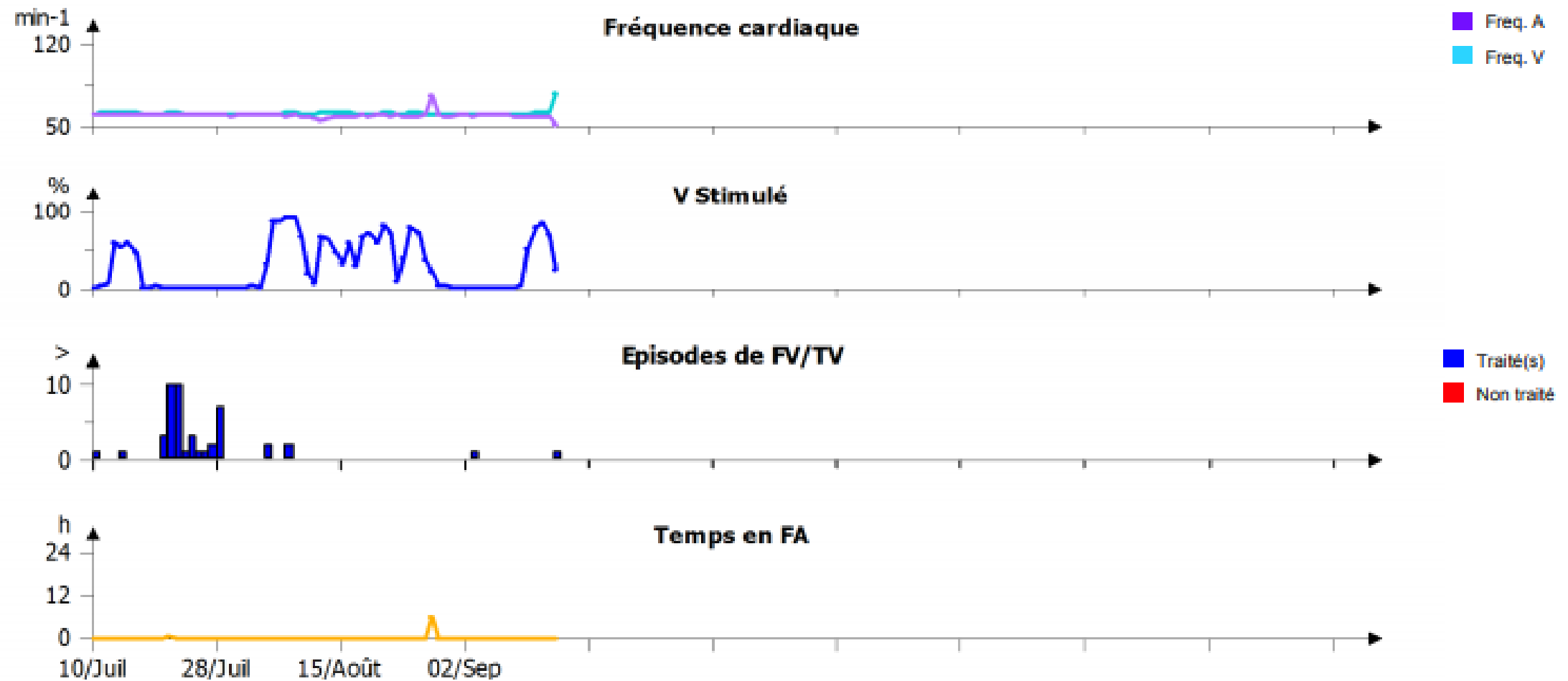
Majoration traitement :

- **Bisoprolol 5 x 2 / j**
- **Cordarone 1/j**



INFORMATIONS CLINIQUES

RÉSUMÉ



BTO

120

185

230

255

Zones	TV lente ON	TV ON	TV rapide + FV ON	TSV->TV	Total		TSV/TS
Episodes	58(58)	0(0)	0(0)	0(0)	58(58)	Tous (Traité)	0
ATP	58(58)	0(0)	0(0)	0(0)	58(58)	Tous (Succès)	
Choc(s)	0(0)	0(0)	0(0)	0(0)	0(0)	Tous (Succès)	
Choc 42J	0(0)	0(0)	0(0)	0(0)	0(0)	Tous (Succès)	

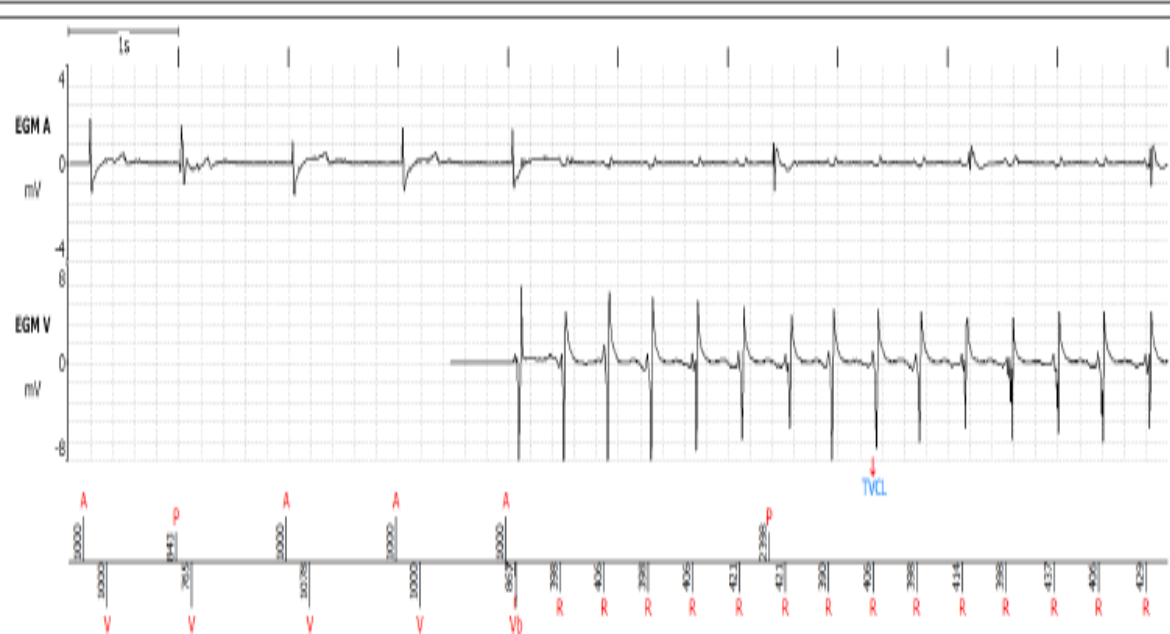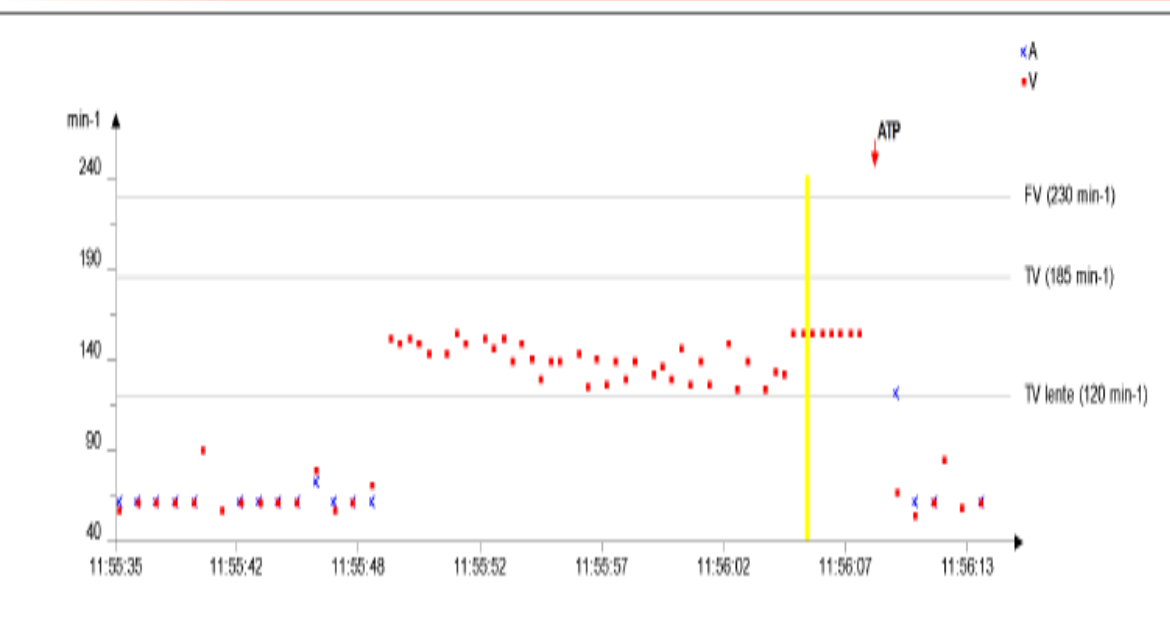
Détection	PARAD+	PARAD+	Fréq. + Stabilité
ATP 1	3 SALVE+SCAN	3 SALVE+SCAN	4 SALVE
ATP 2	3 SALVE+SCAN	3 SALVE+SCAN	
Choc 1	Non	42 J	42 J
Choc 2	Non	42 J	42 J
Choc 42J	Non	4 x 42 J	4 x 42 J

Demier choc	-
Impédance (ohms)	-
Temps de charge (s)	-
Energie(J) prog./déliv.	-/-
Nombre total de chocs/charges depuis l'implantation	0/1
ATP délétère	0
Épisodes non-soutenus	69

Rythme: TV lente

Durée: 10s

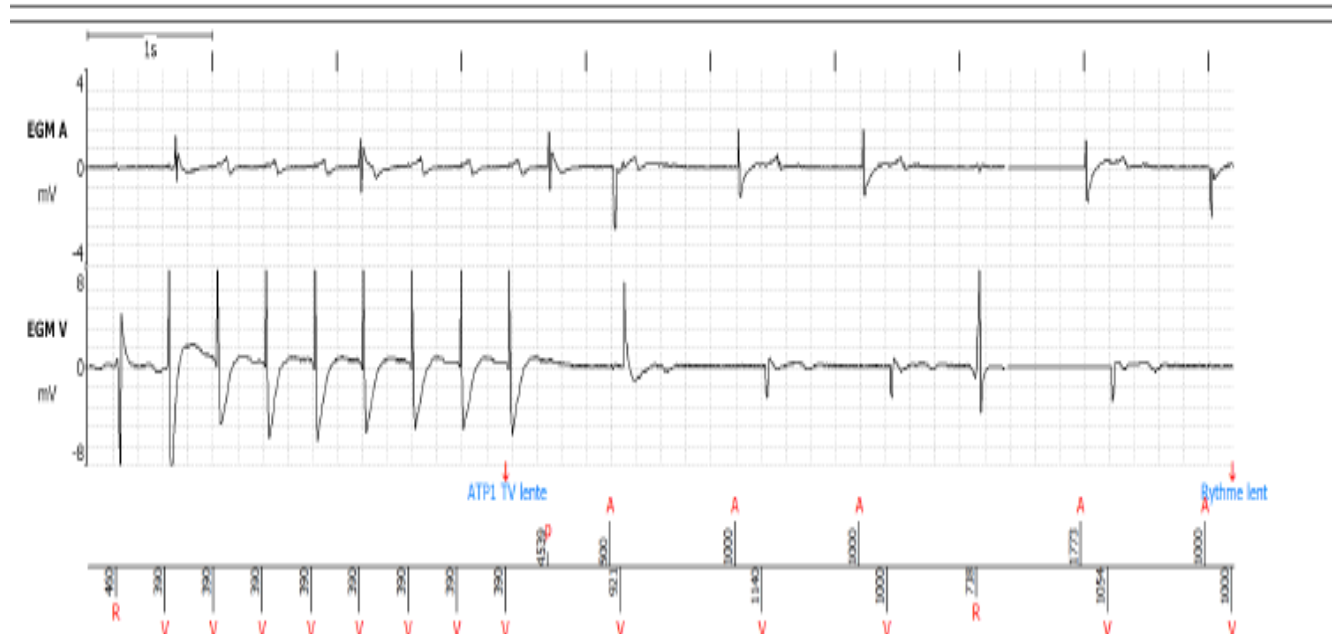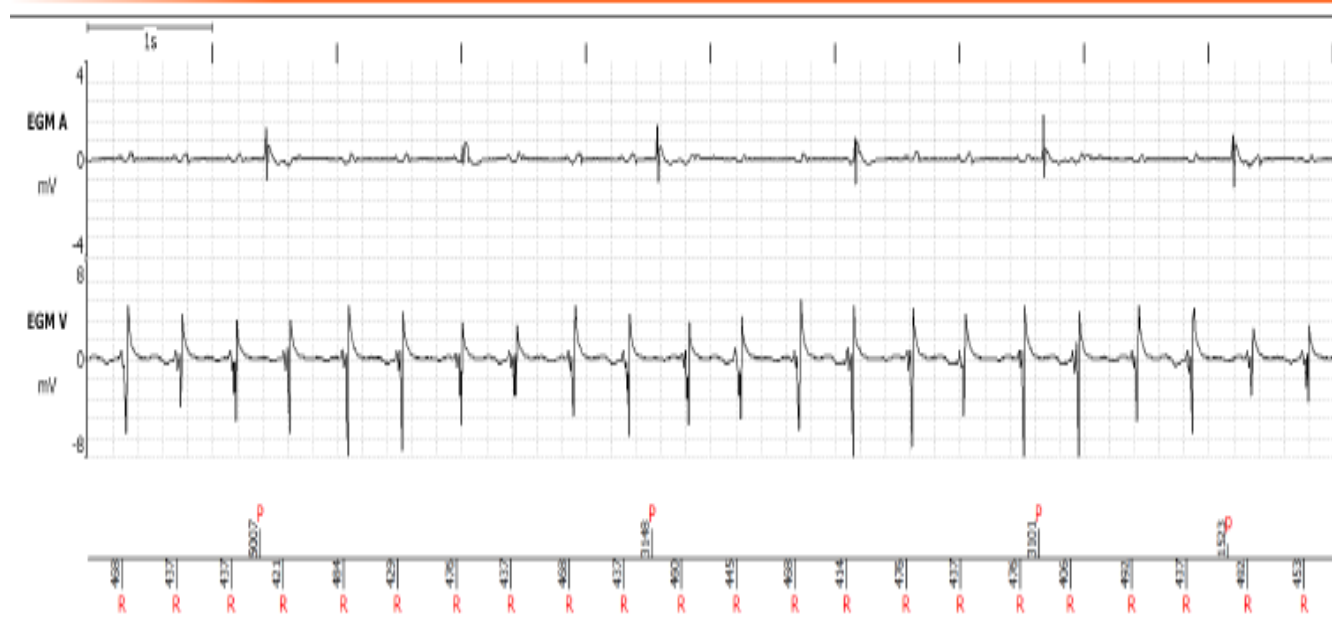TRAITÉ: ATP



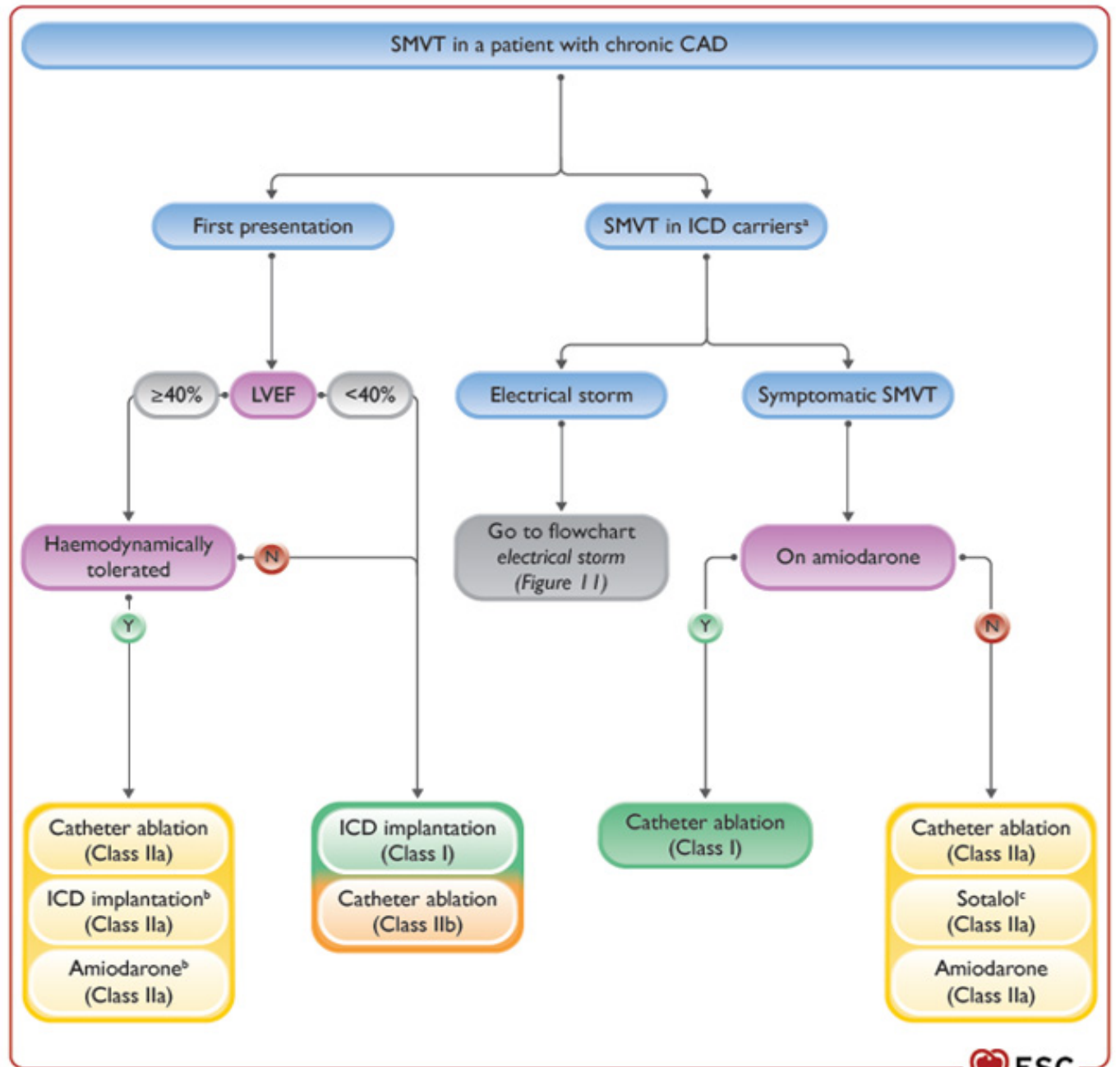
Rythme: TV lente

Durée: 10s

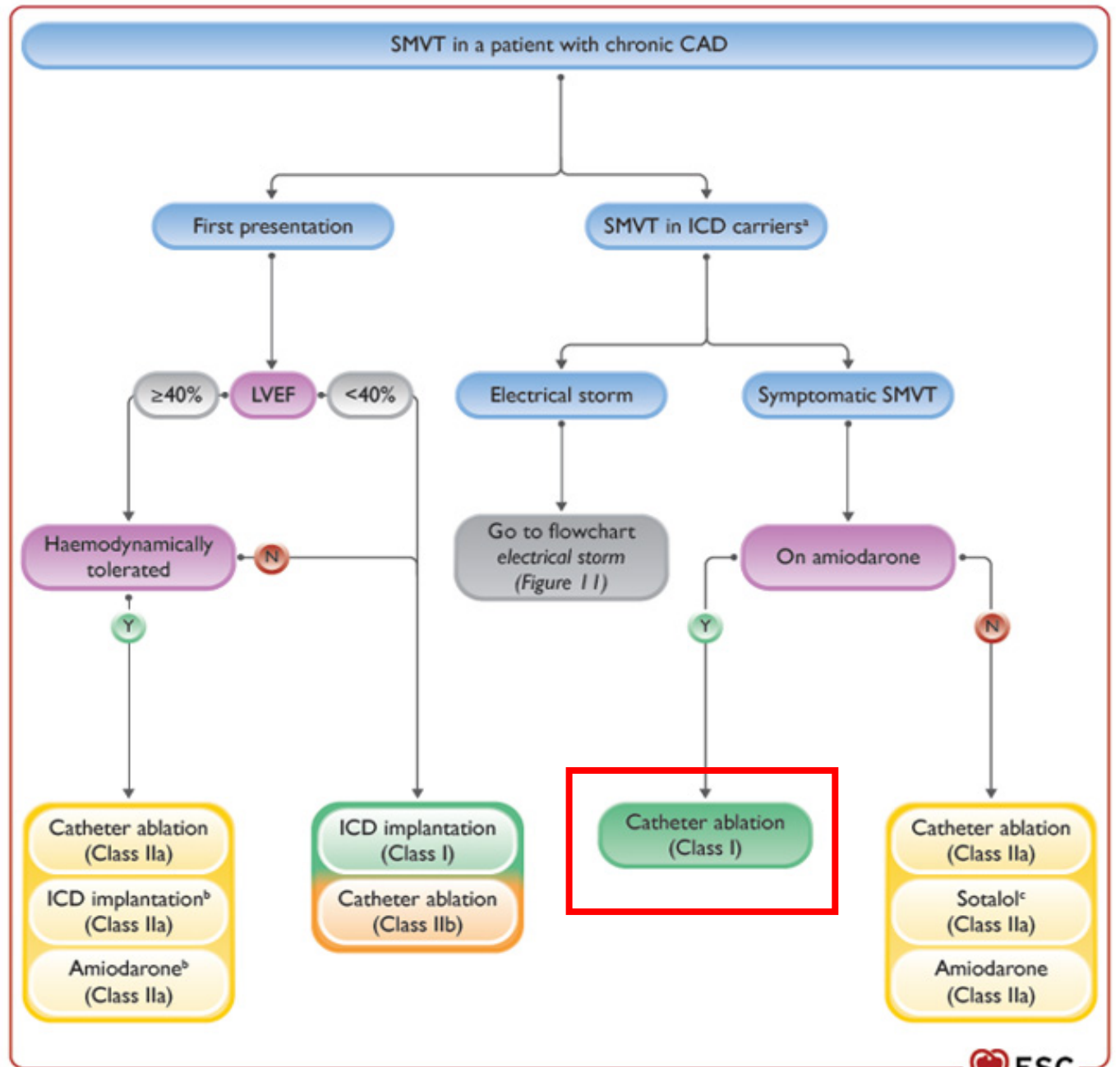
TRAITÉ: ATP



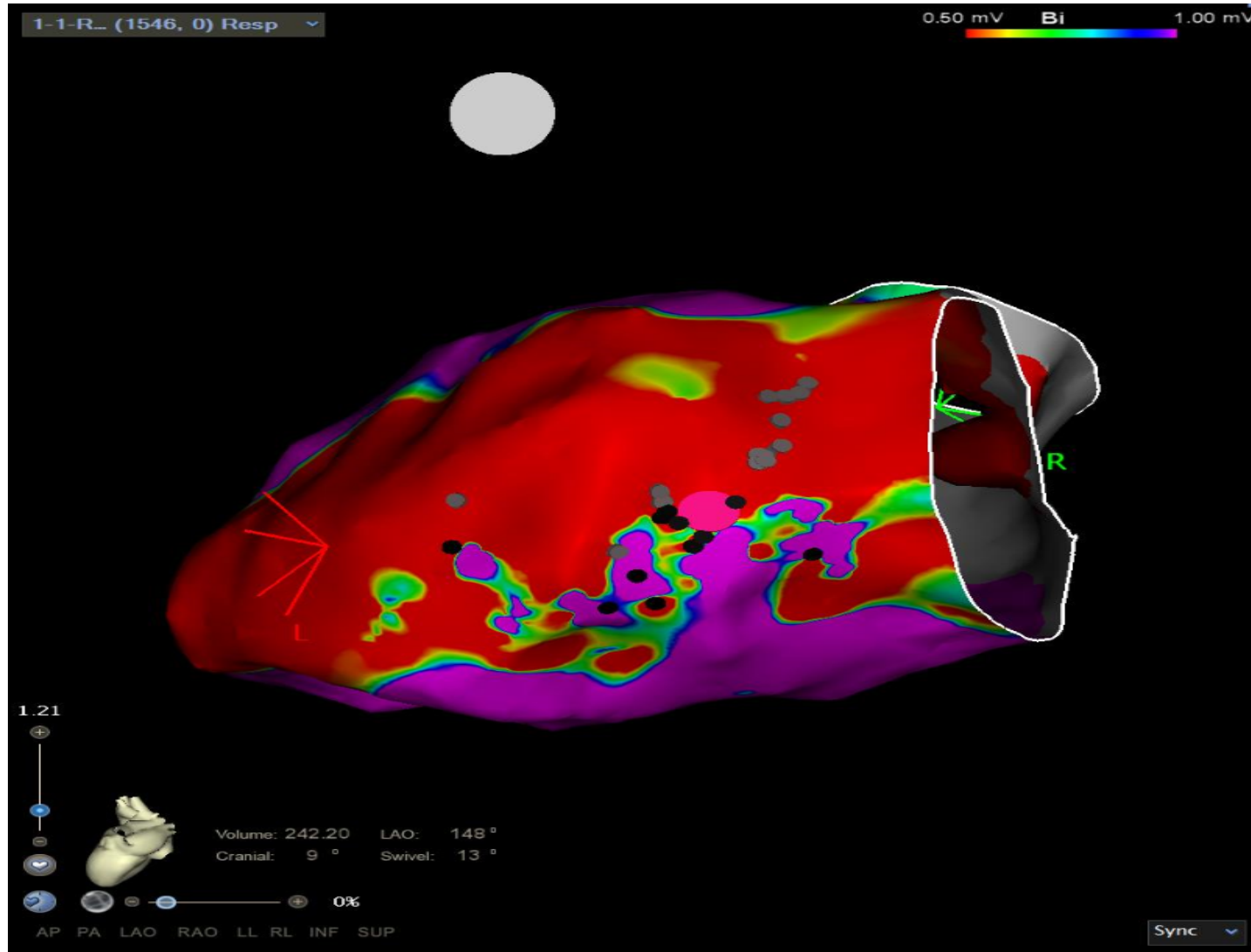
Décision d'ablation



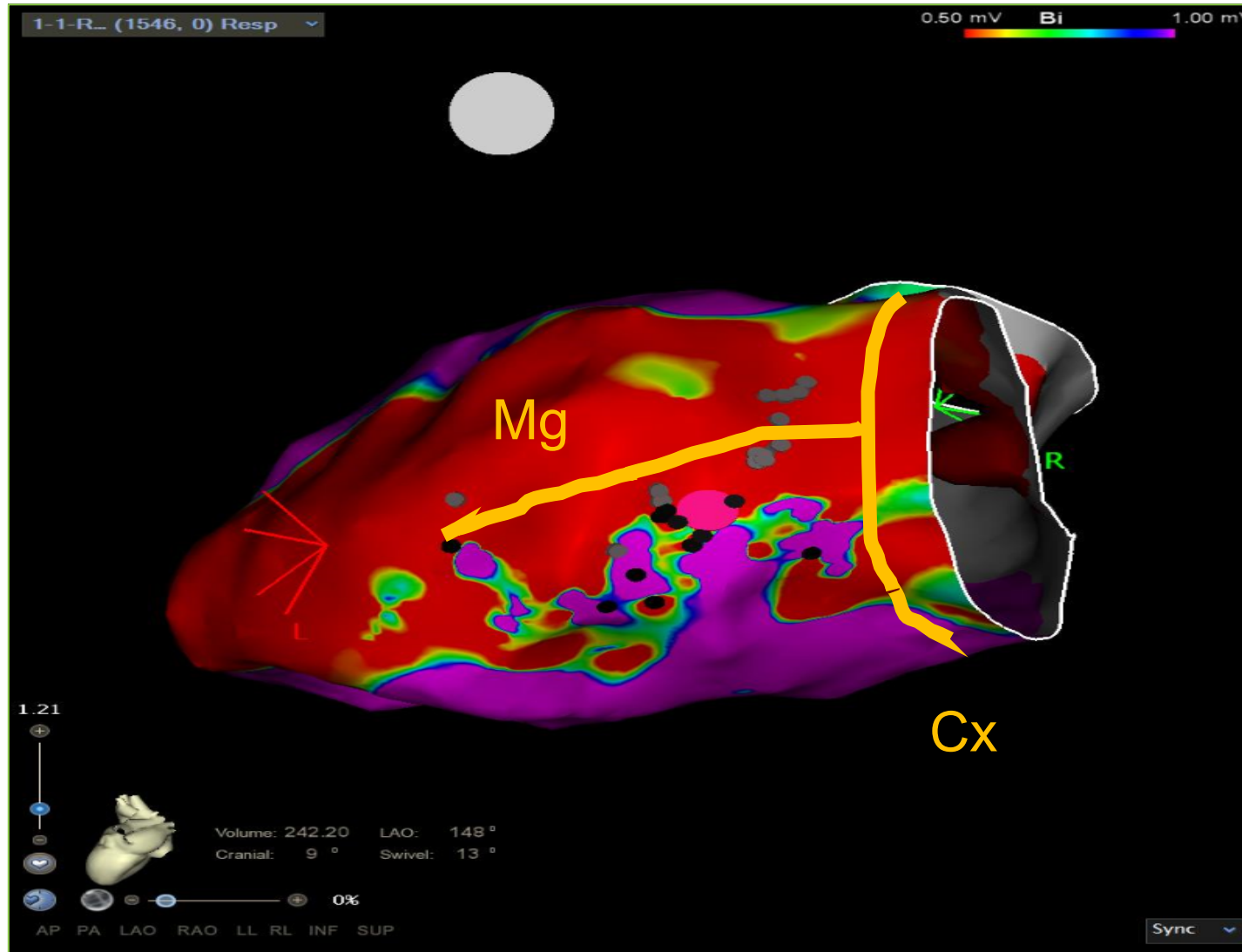
Décision d'ablation



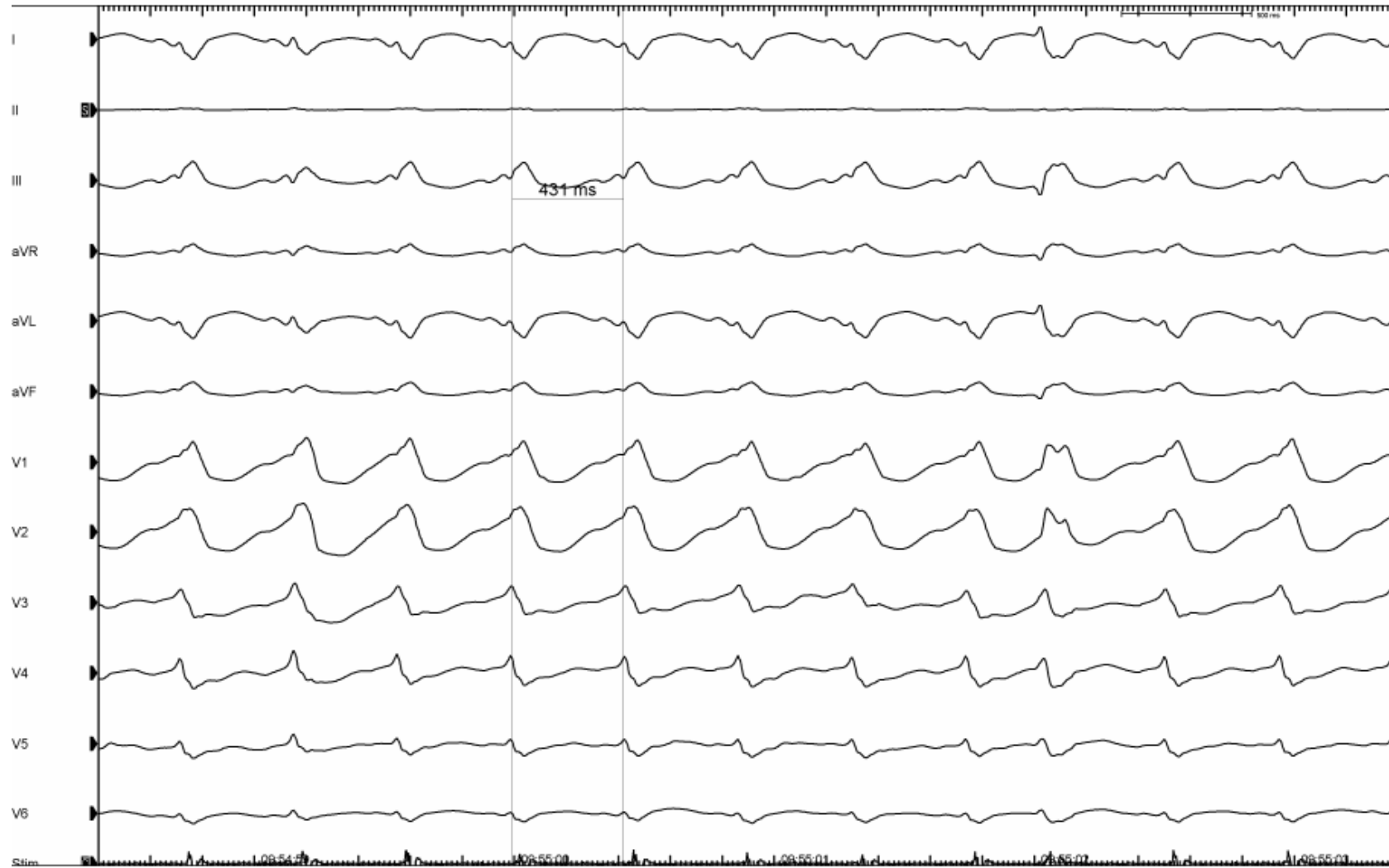
Carte de voltage en sinusal: cicatrice latérale




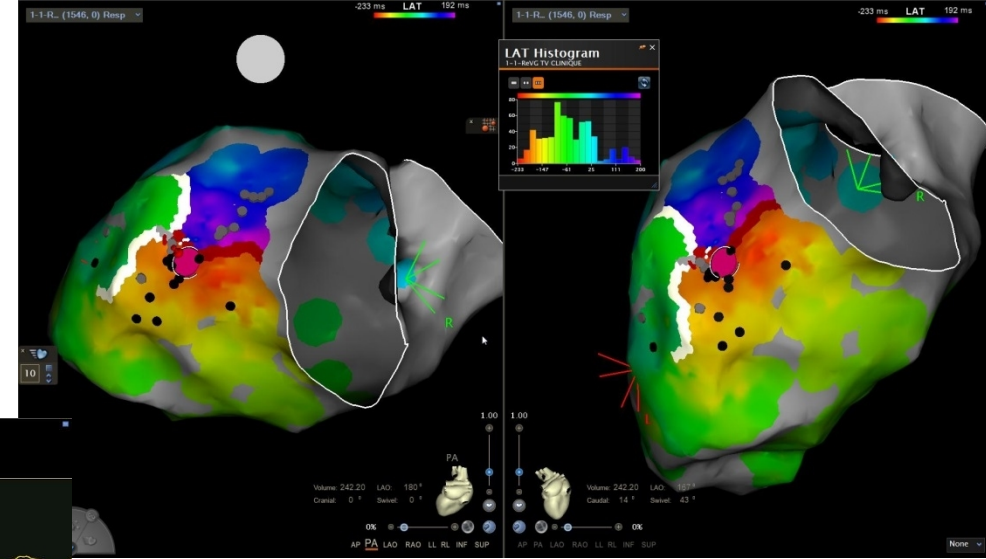
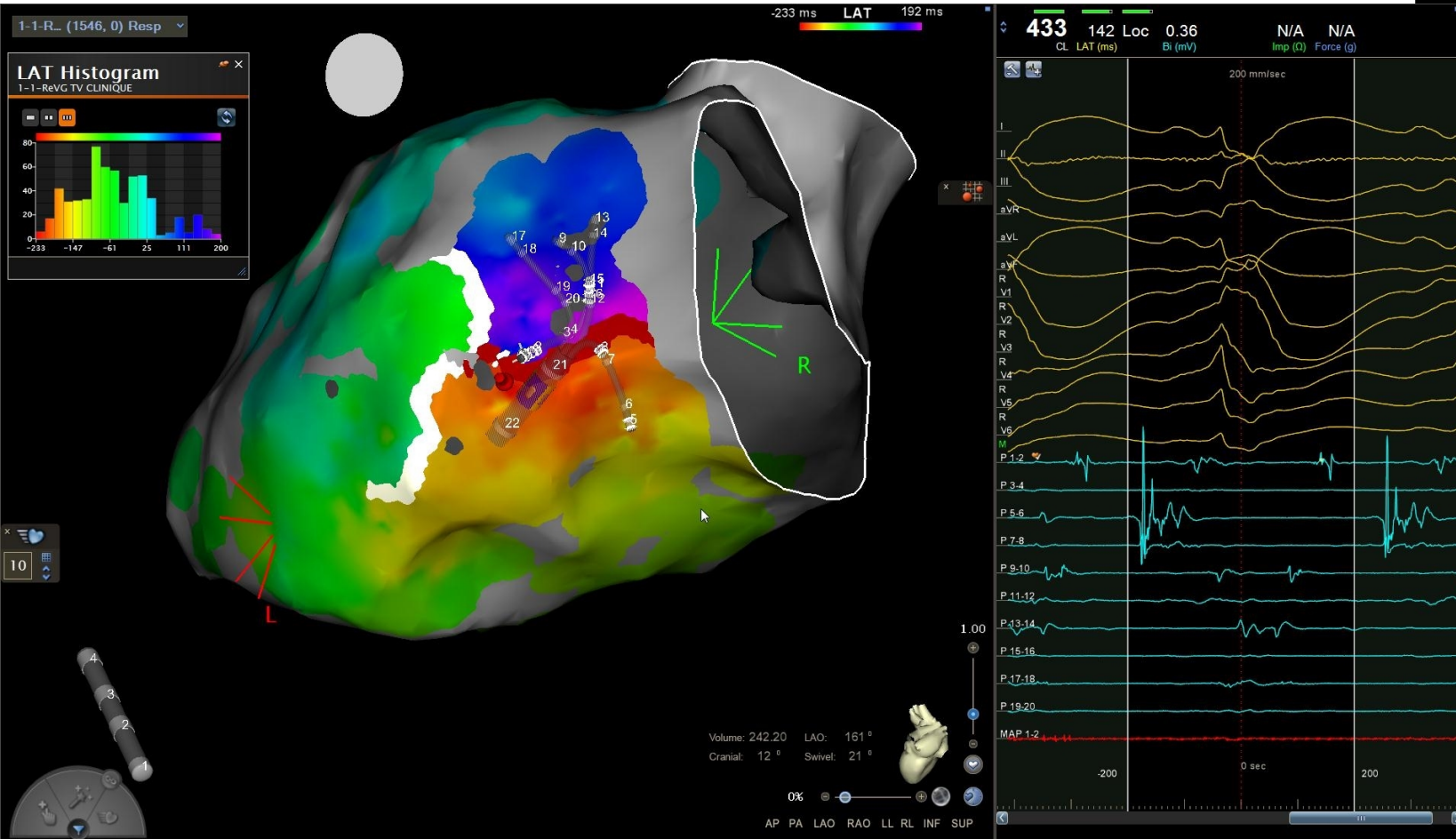
Carte de voltage en sinusal: cicatrice latérale



ECG EN TV cycle 430ms (140/min)



Carte d'activation HD coloring & LAT histogram

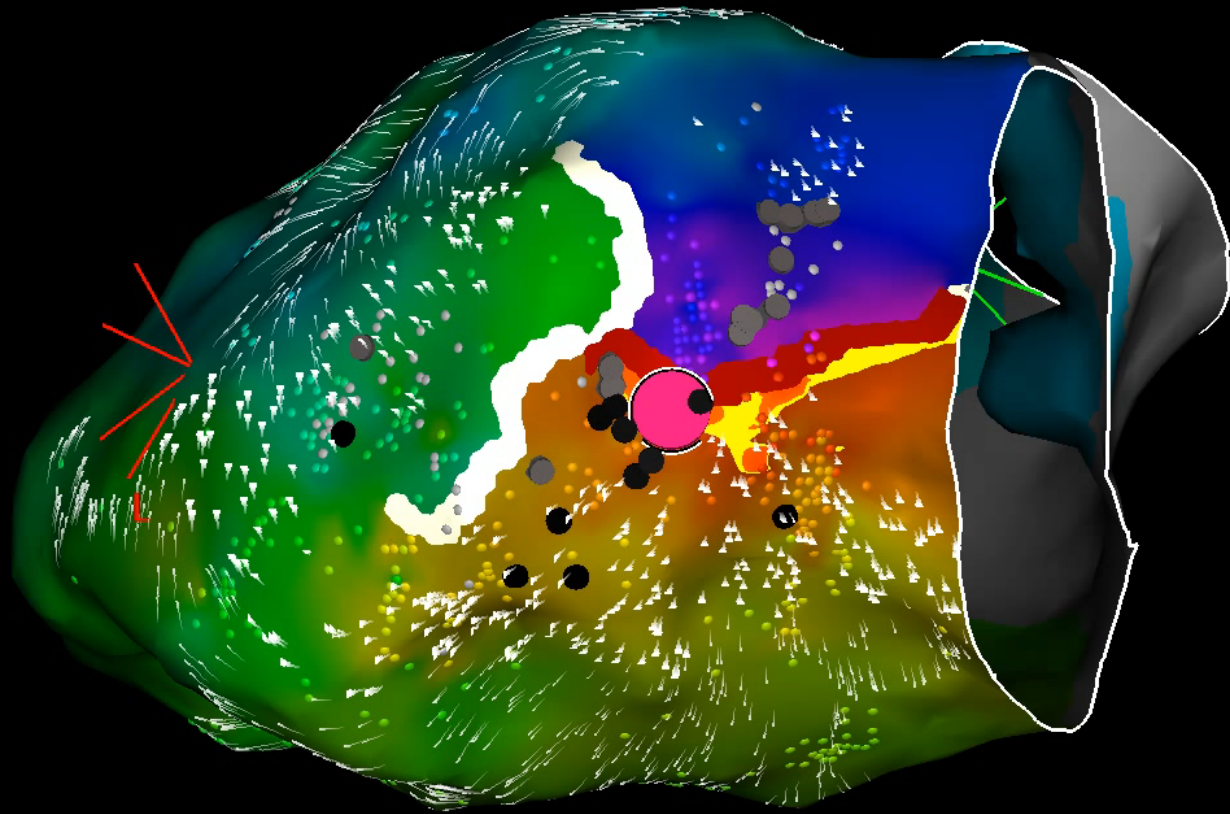


x

▶

-251.00

x



x

10

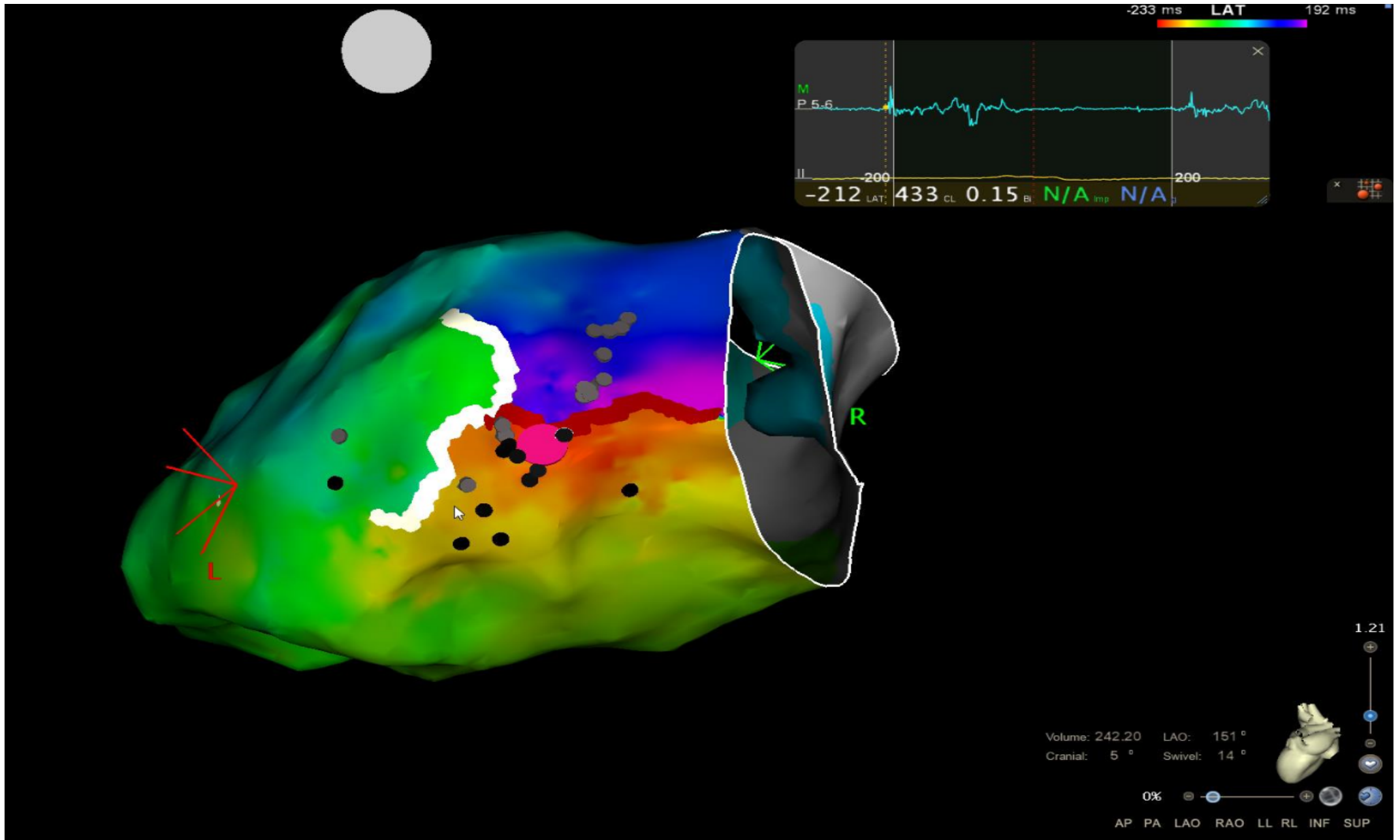
1.10

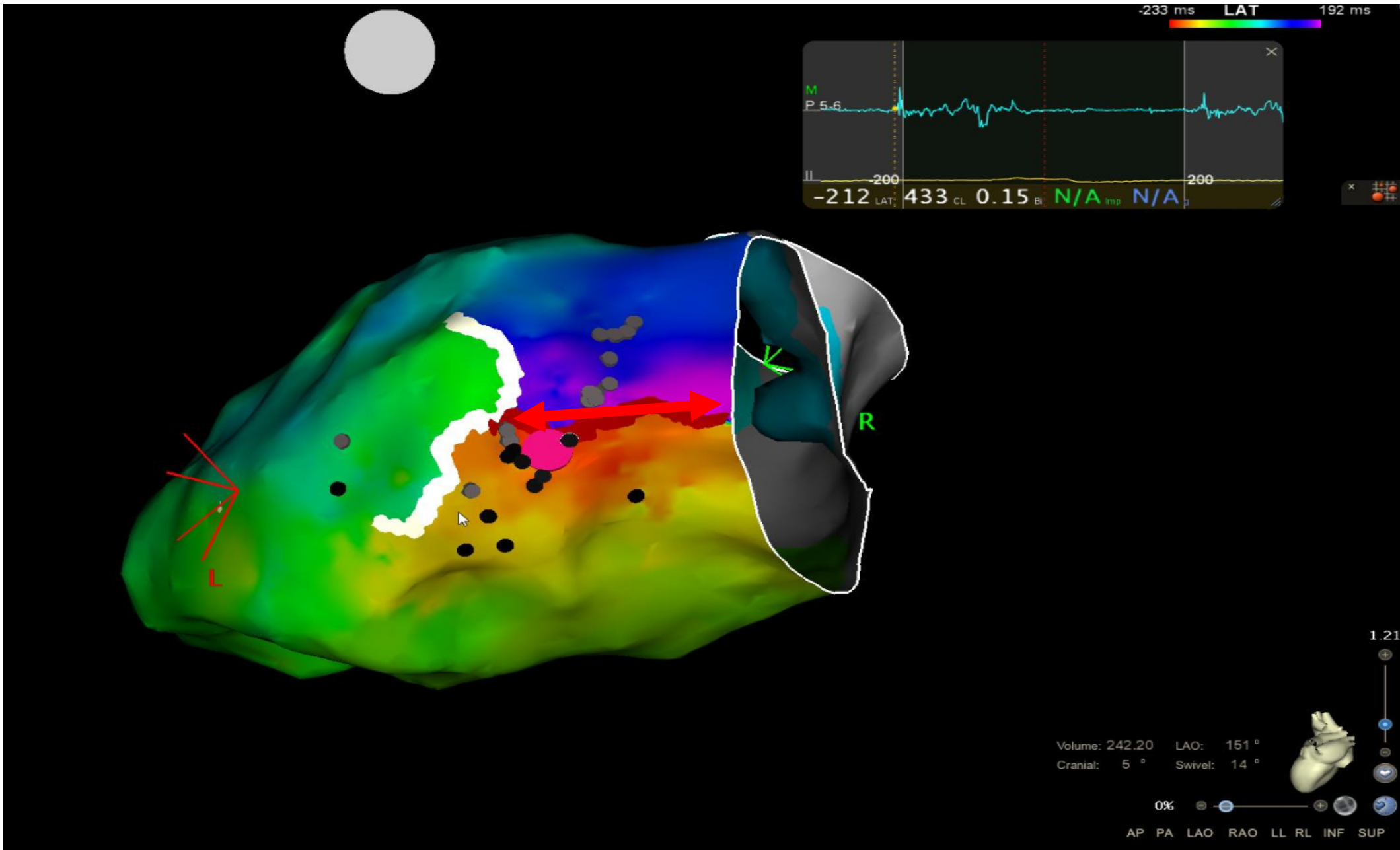
+

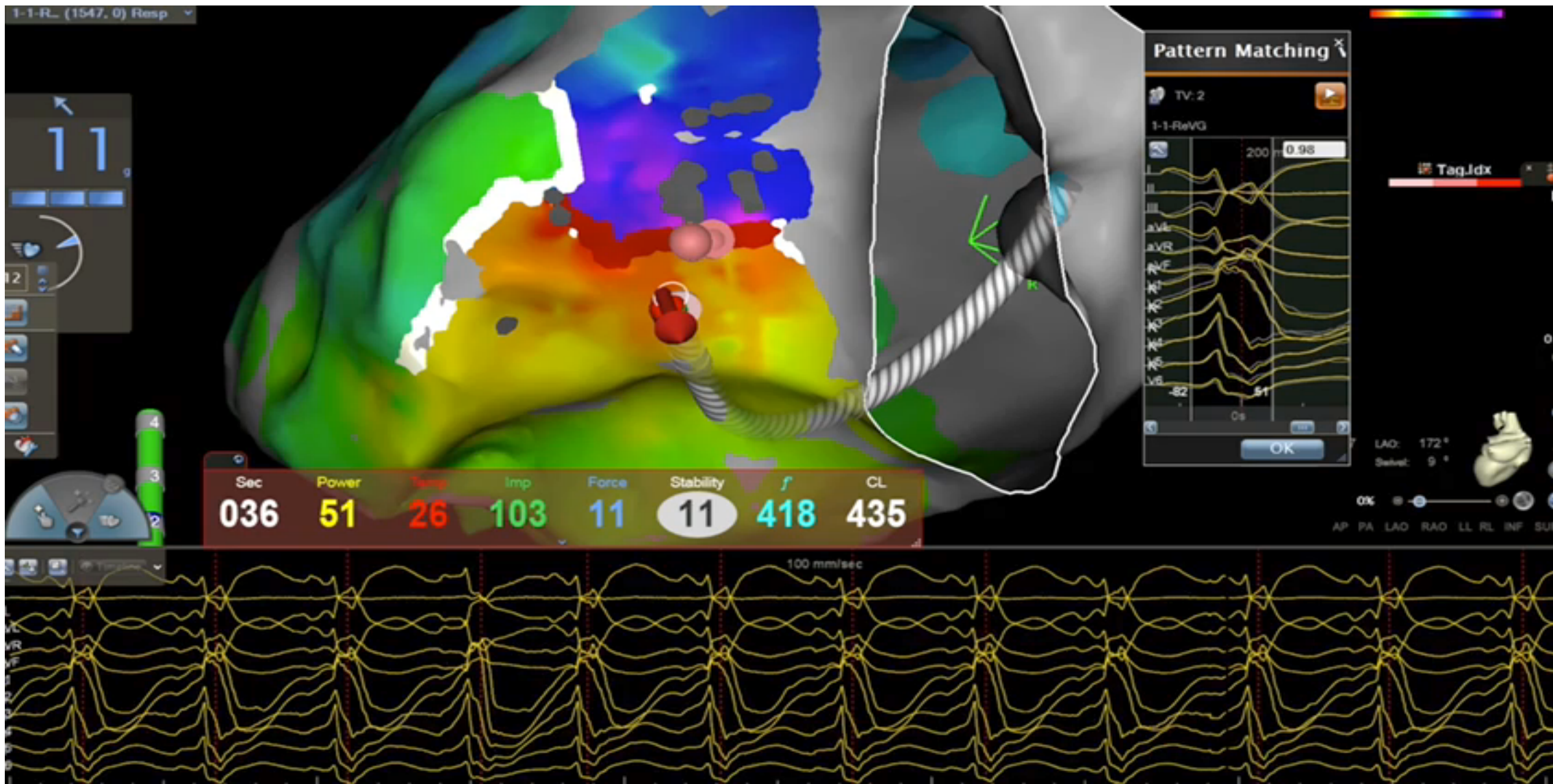
-

+

-



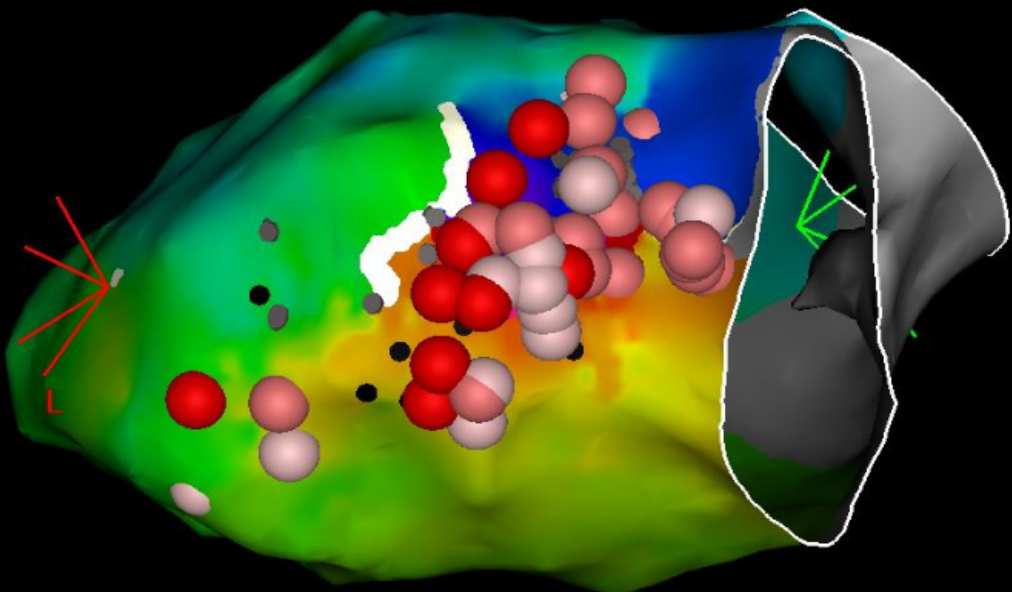




1-1-P_ (1540, 0) Resp

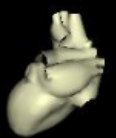-233 ms LAT 196 ms

Tag.Idx



10

Volume: 233.41 LAO: 158°
Cranial: 6° Swivel: 3°

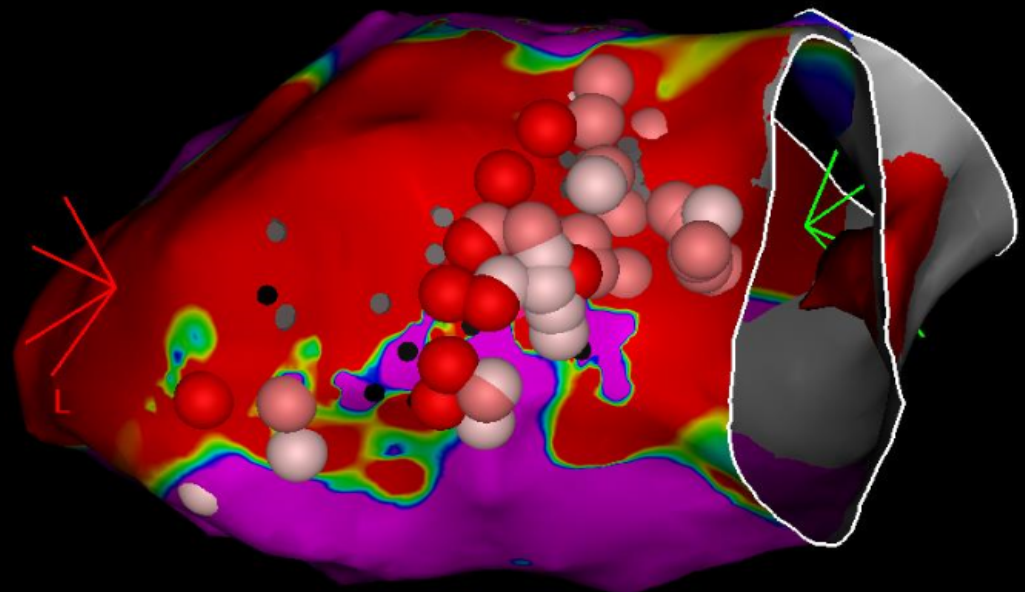


0% AP PA LAO RAO LL RL INF SUP

1-1-P_ (1540, 0) Resp

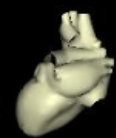
0.50 mV Bi 1.00 mV

Tag.Idx



1.21

Volume: 233.41 LAO: 158°
Cranial: 6° Swivel: 3°



0% AP PA LAO RAO LL RL INF SUP

Sync

- **Absence de TV inductible en fin de procédure**
- **Arrêt cordarone**
- **Absence de récurrence dans le suivi télécardiologique (5 ans)**



MERCI

